



ΕΛΛΗΝΙΚΗ ΕΤΑΙΡΕΙΑ  
ΕΜΒΡΥΟΜΗΤΡΙΚΗΣ  
ΙΑΤΡΙΚΗΣ



14<sup>o</sup>

ΥΒΡΙΔΙΚΟ

ΕΜΒΡΥΟΜΗΤΡΙΚΗΣ  
ΙΑΤΡΙΚΗΣ

24-26  
ΑΠΡΙΛΙΟΥ

2026

ΛΙΜΝΗ ΠΛΑΣΤΗΡΑ

HOTEL KAZARMA



ΕΛΛΗΝΙΚΗ ΕΤΑΙΡΕΙΑ  
ΕΜΒΡΥΟΜΗΤΡΙΚΗΣ  
ΙΑΤΡΙΚΗΣ

ΥΒΡΙΔΙΚΟ



14<sup>ο</sup>

24-26  
ΑΠΡΙΛΙΟΥ

ΕΜΒΡΥΟΜΗΤΡΙΚΗΣ ΙΑΤΡΙΚΗΣ

2026

HOTEL KAZARMA  
ΛΙΜΝΗ ΠΛΑΣΤΗΡΑ

# ΕΛΕΥΘΕΡΕΣ ΑΝΑΚΟΙΝΩΣΕΙΣ

## ΕΑ-01 έως ΕΑ-12



ΕΛΛΗΝΙΚΗ ΕΤΑΙΡΕΙΑ  
ΕΜΒΡΥΟΜΗΤΡΙΚΗΣ  
ΙΑΤΡΙΚΗΣ

ΥΒΡΙΔΙΚΟ



24-26  
ΑΠΡΙΛΙΟΥ

ΕΜΒΡΥΟΜΗΤΡΙΚΗΣ ΙΑΤΡΙΚΗΣ

2026

HOTEL KAZARMA  
ΛΙΜΝΗ ΠΛΑΣΤΗΡΑ

## EA-01

### ΠΡΟΓΕΝΝΗΤΙΚΗ ΔΙΑΓΝΩΣΗ ΔΕΞΙΟΥ ΑΟΡΤΙΚΟΥ ΤΟΞΟΥ ΜΕ ΑΡΙΣΤΕΡΟ ΒΟΤΑΛΕΙΟ ΠΟΡΟ ΚΑΤΑ ΤΟ ΠΡΩΤΟ ΤΡΙΜΗΝΟ ΚΥΗΣΗΣ: ΠΑΡΟΥΣΙΑΣΗ ΠΕΡΙΣΤΑΤΙΚΟΥ ΚΑΙ ΒΙΒΛΙΟΓΡΑΦΙΚΗ ΑΝΑΣΚΟΠΗΣΗ

Σπύρος Τόπης<sup>1</sup>, Αναστάσιος Ποτήρης<sup>1</sup>, Μάρκος Λωλος<sup>1</sup>, Αλεξιος Κοζωνης<sup>1</sup>, Κωνσταντίνος Λούης<sup>1</sup>, Αικατερίνη Ντόμαλη<sup>2</sup>, Πέτρος Δρακάκης<sup>1</sup>, Περικλής Παναγόπουλος<sup>1</sup>, Σοφοκλής Σταύρος<sup>1</sup>

1 Γ' Μαιευτική και Γυναικολογική Κλινική, Πανεπιστημιακό Γενικό Νοσοκομείο "ΑΤΤΙΚΟΝ", Ιατρική Σχολή, Εθνικό και Καποδιστριακό Πανεπιστήμιο Αθηνών, Χαϊδάρη, Ελλάδα

2 Α' Μαιευτική και Γυναικολογική Κλινική, Γενικό Νοσοκομείο Αθηνών "Αλεξάνδρα", Ιατρική Σχολή, Εθνικό και Καποδιστριακό Πανεπιστήμιο Αθηνών, Αθήνα, Ελλάδα

**ΣΚΟΠΟΣ:** Η παρουσίαση περιστατικού διάγνωσης δεξιού αορτικού τόξου (Right Aortic Arch-RAA) με αριστερό βοτάλειο πόρο κατά το πρώτο τρίμηνο κύησης και η συσχέτιση των ευρημάτων με τα δεδομένα της διεθνούς βιβλιογραφίας αναφορικά με τη συχνότητα εμφάνισης, τις πιθανές συνοδές ανωμαλίες και τη βέλτιστη προγεννητική παρακολούθηση.

**ΥΛΙΚΑ ΚΑΙ ΜΕΘΟΔΟΙ:** Παρουσιάζεται περίπτωση εγκύου 31 ετών, πρωτοτόκου, με ελεύθερο ατομικό ιστορικό. Κατά τον υπερηχογραφικό έλεγχο αυχενικής διαφάνειας στις 13 εβδομάδες κύησης, στην προβολή των τριών αγγείων και της τραχείας (three-vessel and trachea view) παρατηρήθηκε χαρακτηριστικό U-sign, θέτοντας την υποψία δεξιού αορτικού τόξου με αριστερό βοτάλειο πόρο. Ακολούθησε εξειδικευμένη εμβρυϊκή ηχοκαρδιογραφία στις 13+4 εβδομάδες, η οποία επιβεβαίωσε την παρουσία RAA με αριστερό βοτάλειο πόρο χωρίς άλλες δομικές καρδιακές ανωμαλίες. Πραγματοποιήθηκε λήψη χοριακών λαχνών στις 13+6 εβδομάδες κύησης, με φυσιολογικό καρυότυπο (46XY) και αρνητικό μοριακό έλεγχο για τις συχνότερες χρωμοσωμικές ανωμαλίες.

**ΑΠΟΤΕΛΕΣΜΑΤΑ:** Η εμβρυϊκή καρδιακή ανατομία και λειτουργία ήταν φυσιολογικές, με φυσιολογικό καρδιακό ρυθμό και Doppler παραμέτρους εντός φυσιολογικών ορίων. Η διάγνωση του RAA πραγματοποιείται συνήθως στο δεύτερο τρίμηνο, ωστόσο σε 5-15% των περιπτώσεων μπορεί να ανιχνευθεί κατά το πρώτο. Το RAA μπορεί να συνδυάζεται με συγγενείς καρδιοπάθειες, εξωκαρδιακές ανωμαλίες ή χρωμοσωμικές διαταραχές, κυρίως το σύνδρομο DiGeorge. Σε μεμονωμένες περιπτώσεις, όπως στο παρόν περιστατικό, η πρόγνωση είναι ευνοϊκή.

**ΣΥΜΠΕΡΑΣΜΑΤΑ:** Η συστηματική αξιολόγηση της καρδιακής ανατομίας κατά την εξέταση της αυχενικής διαφάνειας επιτρέπει την πρώιμη διάγνωση. Η έγκαιρη αναγνώριση διευκολύνει τη γενετική διερεύνηση και τον κατάλληλο σχεδιασμό της προγεννητικής παρακολούθησης. Το προτεινόμενο follow-up περιλαμβάνει επαναληπτική εμβρυϊκή ηχοκαρδιογραφία στο δεύτερο τρίμηνο, συστηματική παρακολούθηση της εμβρυϊκής ανάπτυξης και προγραμματισμό του τοκετού σε εξειδικευμένο κέντρο.



ΕΛΛΗΝΙΚΗ ΕΤΑΙΡΕΙΑ  
ΕΜΒΡΥΟΜΗΤΡΙΚΗΣ  
ΙΑΤΡΙΚΗΣ

ΥΒΡΙΔΙΚΟ

14<sup>ο</sup>

24-26  
ΑΠΡΙΛΙΟΥ

ΕΜΒΡΥΟΜΗΤΡΙΚΗΣ ΙΑΤΡΙΚΗΣ

2026

HOTEL KAZARMA  
ΛΙΜΝΗ ΠΛΑΣΤΗΡΑ

## EA-02

### ΕΝΔΟΚΡΙΝΙΚΟΙ ΔΙΑΤΑΡΑΚΤΕΣ ΚΑΙ ΚΥΗΣΗ: ΕΠΙΠΤΩΣΕΙΣ ΚΑΙ ΝΕΟΤΕΡΑ ΔΕΔΟΜΕΝΑ

Μαρίνα Βασιλάκη<sup>1</sup>, Αναστάσιος Ποτήρης<sup>2</sup>, Ειρήνη Δρακάκη<sup>1</sup>, Χρυσή Χριστοδουλάκη<sup>3</sup>, Αλέξιος Κοζώνης<sup>2</sup>, Αικατερίνη Ντόμαλη<sup>4</sup>, Πέτρος Δρακάκης<sup>2</sup>, Δήμος Σιούτης<sup>2</sup>, Περικλής Παναγόπουλος<sup>2</sup>, Σοφοκλής Σταύρος<sup>2</sup>

1 Ιατρική Σχολή, Εθνικό και Καποδιστριακό Πανεπιστήμιο Αθηνών, Αθήνα, Ελλάδα

2 Γ Μαιευτική και Γυναικολογική Κλινική, Πανεπιστημιακό Γενικό Νοσοκομείο "ΑΤΤΙΚΟΝ", Ιατρική Σχολή, Εθνικό και Καποδιστριακό Πανεπιστήμιο Αθηνών, Χαϊδάρι, Ελλάδα

3 Μαιευτική και Γυναικολογική Κλινική, Γενικό Νοσοκομείο Χανίων "Ο Άγιος Γεώργιος", Χανιά, Ελλάδα

4 Α' Μαιευτική και Γυναικολογική Κλινική, Γενικό Νοσοκομείο Αθηνών "Αλεξάνδρα", Ιατρική Σχολή, Εθνικό και Καποδιστριακό Πανεπιστήμιο Αθηνών, Αθήνα, Ελλάδα

**Σκοπός:** Οι ενδοκρινικοί διαταράκτες (Endocrine Disrupting Chemicals - EDCs) αποτελούν μία ευρεία κατηγορία χημικών ουσιών, φυσικών ή συνθετικών, που παρεμβαίνουν στη φυσιολογική λειτουργία του ενδοκρινικού συστήματος. Η ευρεία παρουσία τους στο περιβάλλον καθιστούν την ανθρώπινη έκθεση σχεδόν αναπόφευκτη. Ιδιαίτερο ενδιαφέρον παρουσιάζει η έκθεση κατά την εμβρυϊκή ζωή καθώς αποτελεί κρίσιμη περίοδο για τον προγραμματισμό της μελλοντικής υγείας. Σκοπός της παρούσας ανασκόπησης είναι η αποτίμηση των επιπτώσεων της περιγεννητικής έκθεσης σε ενδοκρινικούς διαταράκτες στην πορεία της κύησης και στην ανάπτυξη του εμβρύου.

**Υλικά και Μέθοδος:** Πραγματοποιήθηκε αναζήτηση της βιβλιογραφίας σε ηλεκτρονικές βάσεις δεδομένων και συμπεριλήφθηκαν συστηματικές ανασκοπήσεις, μετα-αναλύσεις και πρωτότυπες μελέτες υψηλής ποιότητας που διερευνούν τη σχέση μεταξύ έκθεσης σε EDCs και μαιευτικών ή νεογνικών εκβάσεων.

**Αποτελέσματα:** Οι ενδοκρινικοί διαταράκτες ανιχνεύονται σε πολλαπλά βιολογικά υγρά γεγονός που επιβεβαιώνει τη διαπλακουντιακή έκθεση του εμβρύου. Τα διαθέσιμα δεδομένα υποδεικνύουν ότι η περιγεννητική έκθεση σε EDCs σχετίζεται με αυξημένο κίνδυνο επιπλοκών της κύησης, όπως υπέρταση της κύησης και σακχαρώδης διαβήτης κύησης, καθώς και με δυσμενείς περιγεννητικές εκβάσεις, συμπεριλαμβανομένων της υπολειπόμενης ενδομήτριας ανάπτυξης, του χαμηλού βάρους γέννησης και του πρόωρου τοκετού. Επιπλέον, ενδείξεις από πειραματικές και επιδημιολογικές μελέτες υποστηρίζουν ότι οι EDCs δύνανται να επηρεάσουν τη γονιμότητα και να επιδράσουν μακροπρόθεσμα στην υγεία των απογόνων μέσω επιγενετικών και ενδοκρινικών μηχανισμών.

**Συμπεράσματα:** Η έκθεση σε ενδοκρινικούς διαταράκτες κατά την κύηση αποτελεί σημαντικό παράγοντα κινδύνου για τη μητέρα και το έμβρυο, με πιθανές άμεσες και μακροπρόθεσμες συνέπειες. Η κατανόηση των μηχανισμών δράσης και η ενίσχυση των στρατηγικών περιορισμού της έκθεσης κατά την εγκυμοσύνη είναι κρίσιμες για τη βελτίωση των περιγεννητικών εκβάσεων.



ΕΛΛΗΝΙΚΗ ΕΤΑΙΡΕΙΑ  
ΕΜΒΡΥΟΜΗΤΡΙΚΗΣ  
ΙΑΤΡΙΚΗΣ

ΥΒΡΙΔΙΚΟ

14<sup>ο</sup>

24-26  
ΑΠΡΙΛΙΟΥ

ΕΜΒΡΥΟΜΗΤΡΙΚΗΣ ΙΑΤΡΙΚΗΣ

2026

HOTEL KAZARMA  
ΛΙΜΝΗ ΠΛΑΣΤΗΡΑ

EA-03

### ΜΗΤΡΙΚΕΣ ΚΑΙ ΠΕΡΙΓΕΝΝΗΤΙΚΕΣ ΕΚΒΑΣΕΙΣ ΣΕ ΕΦΗΒΕΣ ΗΛΙΚΙΑΣ 16 ΕΤΩΝ Ή ΝΕΟΤΕΡΕΣ ΣΕ ΔΕΥΤΕΡΟΒΑΘΜΙΟ ΝΟΣΟΚΟΜΕΙΟ ΤΗΣ ΚΕΝΤΡΙΚΗΣ ΕΛΛΑΔΑΣ: ΜΙΑ ΑΝΑΔΡΟΜΙΚΗ ΜΕΛΕΤΗ ΚΟΟΡΤΗΣ

Ιακωβίδου Μ.Χ., Κούτρα Ι., Παπαθανασίου Δ.Κ., Τσακούμης Ξ., Κουτσερή Ε., Γκριτζέλη Σ., Κουβελάς Σ., Μπουρνούδη Ι., Οικονόμου Ι., Καλαντζή Δ.

Μαιευτική και Γυναικολογική Κλινική, Γενικό Νοσοκομείο Λάρισας

**Σκοπός:** Η εφηβική κύηση αποτελεί σημαντικό ζήτημα δημόσιας υγείας, ιδιαίτερα σε κοινωνικά ευάλωτους πληθυσμούς. Σκοπός της μελέτης ήταν η διερεύνηση της συσχέτισης της κύησης σε έφηβες ηλικίας  $\leq 16$  ετών με δυσμενείς μαιευτικές και περιγεννητικές εκβάσεις σε σύγκριση με γυναίκες ηλικίας 20–34 ετών, καθώς και η εκτίμηση της επίδρασης της επάρκειας της προγεννητικής φροντίδας και κοινωνικοδημογραφικών παραγόντων στις εκβάσεις αυτές.

**Υλικά και μέθοδος:** Πραγματοποιήθηκε αναδρομική μελέτη κοόρτης σε 122 τοκετούς στο Γενικό Νοσοκομείο Λάρισας από 1.1.2025 έως 1.1.2026, με ομάδα μελέτης έφηβες  $\leq 16$  ετών και ομάδα αναφοράς γυναίκες 20–34 ετών. Οι κατηγορικές μεταβλητές αναλύθηκαν με τη δοκιμασία Fisher και εφαρμόστηκε λογιστική παλινδρόμηση για τον υπολογισμό των λόγων πιθανοτήτων (odds ratios, 95% CI).

**Αποτελέσματα:** Οι έφηβες παρουσίασαν υψηλότερα ποσοστά προωρότητας (15.0% έναντι 5.9%), καισαρικής τομής (90.0% έναντι 70.6%), χαμηλού βάρους γέννησης (10.0% έναντι 4.9%) και πρόωρης ρήξης υμένων (10.0% έναντι 4.9%), χωρίς στατιστικά σημαντικές διαφορές. Στην προσαρμοσμένη ανάλυση παρατηρήθηκε τάση αυξημένου κινδύνου για προωρότητα (OR=5.04), καισαρική τομή (OR=3.25) και χαμηλό βάρος γέννησης (OR=2.08), χωρίς στατιστική σημαντικότητα. Επιπλέον, οι έφηβες εμφάνιζαν δυσμενέστερο κοινωνικοδημογραφικό προφίλ, ενώ στην υποομαδική ανάλυση παρατηρήθηκε αυξημένη πιθανότητα εκλεκτικών καισαρικών τομών στις έφηβες, πιθανώς σχετιζόμενη με ψυχολογικούς παράγοντες.

**Συμπεράσματα:** Η κύηση σε έφηβες ηλικίας  $\leq 16$  ετών σχετίζεται με τάση αυξημένου κινδύνου δυσμενών μαιευτικών και νεογνικών εκβάσεων. Η απουσία στατιστικής σημαντικότητας πιθανόν οφείλεται στο μικρό μέγεθος δείγματος, ενώ τα αποτελέσματα υποδεικνύουν πιθανή κλινική σημασία. Απαιτούνται μεγαλύτερες μελέτες για την επιβεβαίωση των αποτελεσμάτων και τον καλύτερο σχεδιασμό στοχευμένων παρεμβάσεων.



ΕΛΛΗΝΙΚΗ ΕΤΑΙΡΕΙΑ  
ΕΜΒΡΥΟΜΗΤΡΙΚΗΣ  
ΙΑΤΡΙΚΗΣ

ΥΒΡΙΔΙΚΟ

14<sup>ο</sup>

24-26  
ΑΠΡΙΛΙΟΥ

ΕΜΒΡΥΟΜΗΤΡΙΚΗΣ ΙΑΤΡΙΚΗΣ

2026

HOTEL KAZARMA  
ΛΙΜΝΗ ΠΛΑΣΤΗΡΑ

EA-04

#### ΓΕΝΕΤΙΚΗ ΚΑΙ ΜΟΡΙΑΚΗ ΒΑΣΗ ΤΩΝ ΣΥΓΓΕΝΩΝ ΑΝΩΜΑΛΙΩΝ ΤΟΥ ΚΕΝΤΡΙΚΟΥ ΝΕΥΡΙΚΟΥ ΣΥΣΤΗΜΑΤΟΣ

Στεργίου Α.Μ., Σαμαρά Αθηνά

Πανεπιστήμιο Θεσσαλίας, Τμήμα Δημόσιας και Κοινής Υγείας

**Σκοπός:** Οι συγγενείς ανωμαλίες του κεντρικού νευρικού συστήματος αποτελούν σημαντική αιτία νεογνικής νοσηρότητας και θνησιμότητας. Σκοπός της μελέτης είναι η ανάδειξη του ρόλου της γενετικής και των σύγχρονων μοριακών τεχνικών στην κατανόηση και προγεννητική διάγνωση των διαταραχών αυτών.

**Υλικό και Μέθοδος:** Διενεργήθηκε ανασκόπηση της πρόσφατης βιβλιογραφίας σχετικά με τεχνικές όπως ο μοριακός καρυότυπος, οι μικροσυστοιχίες και η αλληλούχιση επόμενης γενιάς (NGS), καθώς και η συσχέτισή τους με τα κλινικά και φαινοτυπικά χαρακτηριστικά.

**Αποτελέσματα:** Περίπου το 80% των ανθρώπινων γονιδίων εκφράζεται στον εγκέφαλο, γεγονός που εξηγεί τη σημαντική συμμετοχή γενετικών παραγόντων στις νευρολογικές διαταραχές. Χρωμοσωμικές ανωμαλίες, μικροελλείψεις και σημειακές μεταλλάξεις επηρεάζουν κρίσιμες διεργασίες της εμβρυϊκής ανάπτυξης. Οι σύγχρονες διαγνωστικές τεχνικές επιτρέπουν την έγκαιρη ανίχνευση και ακριβέστερη συσχέτιση γονότυπου και φαινότυπου.

**Συμπεράσματα:** Η ενσωμάτωση της μοριακής γενετικής στην εμβρυολογική διάγνωση συμβάλλει σημαντικά στη βελτίωση της πρόγνωσης και της διαχείρισης των συγγενών ανωμαλιών. Παράλληλα, ενισχύει τη γενετική συμβουλευτική και την εξατομικευμένη ιατρική προσέγγιση.



ΕΛΛΗΝΙΚΗ ΕΤΑΙΡΕΙΑ  
ΕΜΒΡΥΟΜΗΤΡΙΚΗΣ  
ΙΑΤΡΙΚΗΣ

ΥΒΡΙΔΙΚΟ



24-26  
ΑΠΡΙΛΙΟΥ

ΕΜΒΡΥΟΜΗΤΡΙΚΗΣ ΙΑΤΡΙΚΗΣ

2026

HOTEL KAZARMA  
ΛΙΜΝΗ ΠΛΑΣΤΗΡΑ

EA-05

## Η ΦΥΣΙΟΛΟΓΙΑ ΤΩΝ ΟΜΦΑΛΙΚΩΝ ΑΓΓΕΙΩΝ ΚΑΙ Ο ΡΟΛΟΣ ΤΟΥ ΜΗΤΡΙΚΟΥ STRESS

Χατζηιωαννίδη Φ., Αντωνακόπουλος Ν.

Ιατρική Σχολή Πανεπιστημίου Πατρών, Πανεπιστημιακό Γενικό Νοσοκομείο Πατρών (ΠΓΝΠ)

**Σκοπός Εργασίας:** Είναι γνωστό ότι τα συστηματικά αγγεία του ανθρώπου υπόκεινται σε φθορά σε βάθος δεκαετιών υπό τη συνεργική επίδραση βιολογικής γήρανσης και βλαπτικών παραγόντων. Τα ομφαλικά αγγεία, όμως, είναι ευεπίφορα σε εβδομαδιαία -αν όχι ημερήσια- φθορά όταν αντιμετωπίζουν δυσμενείς γι' αυτά παράγοντες. Τίθεται, έτσι, η υποψία απτών διαφοροποιήσεων ομφαλικών-συστηματικών αγγείων που καθιστούν τα πρώτα ευάλωτα σε επιβαρυντικές για το έμβρυο καταστάσεις, όπως το μητρικό stress.

**Μέθοδοι και Υλικά:** Για την εκπόνηση τής εργασίας έγινε αναζήτηση σε διεθνείς βάσεις δεδομένων, όπως PubMed. Χρησιμοποιήθηκαν λέξεις-κλειδιά, όπως "umbilical cord", "maternal stress", "placenta blood circulation". Επιλέχθηκαν κυρίως πρωτογενείς μελέτες παρατήρησης, μετα-αναλύσεις και συστηματικές ανασκοπήσεις, δημοσιευμένες την τελευταία 30ετία.

**Αποτελέσματα:** Μετά την ανάγνωση των πηγών προκύπτουν αξιοπρόσεκτες διαφορές μεταξύ ομφαλικών και συστηματικών αγγείων. Η διαφορετική εμβρυολογική προέλευση των δύο θέτει τα θεμέλια των διαφορών τους. Τα μεσοδερματικής αρχής ομφαλικά αγγεία καθίστανται ευεπίφορα σε χημικούς παράγοντες αγγειοσκληρυντικούς, ενώ η σύγχρονη έλλειψη vasa vasorum στερεί τη δυνατότητα επιδιόρθωσης τυχόν βλαβών και τα υποχρεώνει σε οξυγόνωση μόνο διά μέσω της διάχυσης. Κρίσιμη κρίνεται, επίσης, η απουσία νεύρωσης στα ομφαλικά αγγεία σε αντίθεση με τα συστηματικά και η εξάρτησή τους αποκλειστικά από χημικούς παράγοντες για τις δυναμικές τους κινήσεις συστολής-διαστολής. Παρόλη την απουσία νεύρωσης, η ίδια η φυσιολογία των ομφαλικών αγγείων φαίνεται να τα καθιστά ευάλωτα στο ψυχολογικό stress της μητέρας. Έτσι, η αιμοδυναμική συμπεριφορά των αγγείων μεταβάλλεται, προοικονομώντας την υποοξυγόνωση του εμβρύου.

**Συμπεράσματα:** Η εργασία φωτίζει τις φυσιολογικές διαφορές ομφαλικών-συστηματικών αγγείων, αποδεικνύοντας πως τα πλακουντιακά αγγεία είναι πιο ευάλωτα σε βλαπτικούς παράγοντες εν σχέσει προς τα υπόλοιπα. Οι διαφορές αυτές καθιστούν μη διαχειρίσιμο το stress της μητέρας, το οποίο αφήνει το αποτύπωμά του στην οξυγόνωση του εμβρύου.



ΕΛΛΗΝΙΚΗ ΕΤΑΙΡΕΙΑ  
ΕΜΒΡΥΟΜΗΤΡΙΚΗΣ  
ΙΑΤΡΙΚΗΣ

ΥΒΡΙΔΙΚΟ



24-26  
ΑΠΡΙΛΙΟΥ

ΕΜΒΡΥΟΜΗΤΡΙΚΗΣ ΙΑΤΡΙΚΗΣ

2026

HOTEL KAZARMA  
ΛΙΜΝΗ ΠΛΑΣΤΗΡΑ

EA-06

### ΠΡΟΓΕΝΗΤΙΚΗ ΔΙΑΓΝΩΣΗ ΥΠΟΠΛΑΣΙΑΣ ΚΑΤΩ ΓΝΑΘΟΥ ΣΤΟ 1<sup>ο</sup> ΤΡΙΜΗΝΟ ΚΥΗΣΗΣ

N. Τσικούρας, H. Οργιανέλης, Π. Φωτόπουλος, Σ. Φωτοπούλου, N. Κουτλάκη, A. Γερεντέ

Πανεπιστημιακή Μ-Γ Κλινική Δ.Π.Θ. - Π.Γ.Ν. Αλεξανδρούπολης

**Σκοπός Εργασίας:** Η αλληλουχία Pierre Robin (Pierre Robin sequence) αποτελεί συγγενή κρανιοπροσωπική ανωμαλία που χαρακτηρίζεται από μια κλασική τριάδα: μικρογναθία, γλωσσόπτωση και υπερωιοσχιστία. Ο συνδυασμός αυτός δύναται να προκαλέσει σημαντικές διαταραχές αναπνοής και σίτισης στο νεογνό. Η προγεννητική αναγνώριση των χαρακτηριστικών της αλληλουχίας είναι καθοριστική, καθώς επιτρέπει έγκαιρο περιγεννητικό έλεγχο και σχεδιασμό για βέλτιστη οργάνωση της μεταγεννητικής φροντίδας. Σκοπός της παρούσας εργασίας είναι η παρουσίαση των υπερηχογραφικών ευρημάτων που σχετίζονται με την PRS και η διερεύνηση της πιθανής συσχέτισής τους με συνοδά γενετικά σύνδρομα.

**Υλικά και Μέθοδος:** Παρουσιάζεται περιστατικό εγκύου 32 ετών (G2P1) με ελεύθερο ιστορικό, αυτόματη σύλληψη και παρούσα κύηση χωρίς επιπλοκές, η οποία προσήλθε για το υπερηχογράφημα πρώτου τριμήνου στις 12+3 εβδομάδες κύησης. Κατά τον λεπτομερή ανατομικό έλεγχο διαπιστώθηκε φυσιολογική αυχενική διαφάνεια με παθολογικό προφίλ του εμβρύου (μικρο-, οπισθογναθία). Οι γονείς απέρριψαν τη σύσταση για βιοψία τροφοβλάστης, ακολούθως όμως (17<sup>η</sup> εβδ. κύησης) η έγκυος προσήλθε για γενετικό έλεγχο στο έμβρυο με τη διενέργεια αμνιοπαρακέντησης [ανάλυση καρυοτύπου και WES (Whole Exome Sequencing)].

**Αποτελέσματα:** Το υπερηχογράφημα ανέδειξε υποπλασία της κάτω γνάθου, εύρημα το οποίο επιβεβαιώθηκε και στο δεύτερο τρίμηνο, όπου διαπιστώθηκαν, επίσης, υπερωιοσχιστία και παθολογική οπίσθια θέση της γλώσσας με απόφραξη του ανώτερου αεραγωγού. Ο καρυότυπος ήταν φυσιολογικός, ενώ το WES ανέδειξε ετερόζυγη μετάλλαξη κατηγορίας 4 (πιθανώς παθογόνος) στο γονίδιο COL2A1, με αυτοσωμικό επικρατή τρόπο κληρονόμησης.

**Συμπεράσματα:** Η αλληλουχία Pierre Robin (PRS) αποτελεί κλινική οντότητα που μπορεί να διαγνωστεί ήδη από το πρώτο τρίμηνο της κύησης. Η συχνή συνύπαρξή της με διάφορα σύνδρομα, καθιστά το στοχευμένο γενετικό έλεγχο ουσιαστικό για την τελική διάγνωση. Η πρόγνωση καθορίζεται από τα συνοδά ευρήματα και το γενετικό υπόστρωμα, στο πλαίσιο μιας συντονισμένης διεπιστημονικής προσέγγισης.



ΕΛΛΗΝΙΚΗ ΕΤΑΙΡΕΙΑ  
ΕΜΒΡΥΟΜΗΤΡΙΚΗΣ  
ΙΑΤΡΙΚΗΣ

ΥΒΡΙΔΙΚΟ

14<sup>ο</sup>

24-26  
ΑΠΡΙΛΙΟΥ

ΕΜΒΡΥΟΜΗΤΡΙΚΗΣ ΙΑΤΡΙΚΗΣ

2026

HOTEL KAZARMA  
ΛΙΜΝΗ ΠΛΑΣΤΗΡΑ

## EA-07

### ΠΡΟΓΡΑΜΜΑΤΙΣΜΕΝΗ ΜΕΤΑΦΟΡΑ ΚΑΤΕΨΥΓΜΕΝΩΝ ΕΜΒΡΥΩΝ ΣΕ ΚΥΚΛΟ ΧΩΡΙΣ ΠΑΡΟΥΣΙΑ ΩΧΡΟΥ ΣΩΜΑΤΙΟΥ: ΕΠΙΠΤΩΣΕΙΣ ΣΤΗ ΜΗΤΡΙΚΗ ΚΑΡΔΙΑΓΓΕΙΑΚΗ ΠΡΟΣΑΡΜΟΓΗ ΚΑΙ ΣΤΟΝ ΚΙΝΔΥΝΟ ΠΡΟΕΚΚΛΑΜΨΙΑΣ

Φ. Γκαϊτατζή, Ε. Οικονόμου, Β. Κούρτη, Ν. Κουτλάκη, Α. Γερεντέ

Πανεπιστημιακή Μ-Γ Κλινική Δ.Π.Θ. - Π.Γ.Ν. Αλεξανδρούπολης

**Περίληψη:** Η προγραμματισμένη μεταφορά κατεψυγμένων εμβρύων (Frozen Embryo Transfer, FET) αποτελεί αναπόσπαστο κομμάτι των τεχνολογιών υποβοηθούμενης αναπαραγωγής (assisted reproductive technologies, ARTs). Αν και η παραπάνω τεχνική έχει καθιερωθεί ευρέως, οι κυήσεις που προκύπτουν μετά από προγραμματισμένους κύκλους φαίνεται να συνδέονται με αυξημένο κίνδυνο επιλοκών που σχετίζονται με πλακουντιακή δυσλειτουργία, όπως η προεκκλαμψία και ο περιορισμός της εμβρυϊκής ανάπτυξης (Fetal Growth Restriction, FGR).

Οι προγραμματισμένοι κύκλοι FET καθορίζονται αποκλειστικά από εξωγενή χορήγηση οιστρογόνων και προγεστερόνης για την προετοιμασία του ενδομητρίου και χαρακτηρίζονται από την απουσία ωρρηξίας και λειτουργικού ωχρού σωματίου. Πέραν της παραγωγής προγεστερόνης, το ωχρό σωματίο αποτελεί σύνθετο ενδοκρινικό όργανο εκκρίνοντας αγγειοδραστικούς και αγγειογενετικούς παράγοντες απαραίτητους για τους ρυθμιστικούς μηχανισμούς της πλακουντοποίησης. Η απουσία του διαμορφώνει ένα τροποποιημένο ενδοκρινικό περιβάλλον το οποίο ενδέχεται να επηρεάσει δυσμενώς τη φυσιολογική εξέλιξη της κύησης. Σε κυήσεις χωρίς ωχρινική λειτουργία έχουν αναφερθεί μείωση της αγγειοδιαστολής, αύξηση της συστηματικής αγγειακής αντίστασης, μεταβολές της καρδιακής παροχής και ανεπαρκής νεφρική προσαρμογή. Επιπλέον, διαταραχές της αγγειογενετικής ισορροπίας και της τροφοβλαστικής διείσδυσης συμβάλλουν σε ανώμαλη πλακουντοποίηση.

Η προεκκλαμψία αναγνωρίζεται ως ένα πολυπαραγοντικό σύνδρομο με ενδοκρινικό και ανοσολογικό υπόβαθρο. Σύμφωνα με τα παραπάνω, η απουσία ωχρού σωματίου σε προγραμματισμένους κύκλους FET μπορεί να αποτελεί αιτία σοβαρών ενδοκρινικών διαταραχών με ακόλουθη μη ομαλή καρδιαγγειακή προσαρμογή της μητέρας και δυσμενές περιγεννητικό αποτέλεσμα. Η διερεύνηση αυτής της πιθανής ενδοκρινικής και αγγειακής αλληλεπίδρασης θα μπορούσε να έχει σημαντικές επιπτώσεις στην επιλογή πρωτοκόλλων κύκλου εμβρυομεταφοράς και τη διαστρωμάτωση κινδύνων.



ΕΛΛΗΝΙΚΗ ΕΤΑΙΡΕΙΑ  
ΕΜΒΡΥΟΜΗΤΡΙΚΗΣ  
ΙΑΤΡΙΚΗΣ

ΥΒΡΙΔΙΚΟ

14<sup>ο</sup>

24-26  
ΑΠΡΙΛΙΟΥ

ΕΜΒΡΥΟΜΗΤΡΙΚΗΣ ΙΑΤΡΙΚΗΣ

2026

HOTEL KAZARMA  
ΛΙΜΝΗ ΠΛΑΣΤΗΡΑ

EA-08

## ΑΝΑΚΑΛΥΠΤΟΝΤΑΣ ΤΟΝ ΑΞΟΝΑ ΠΛΑΚΟΥΝΤΑ-ΕΜΒΡΥΪΚΗΣ ΚΑΡΔΙΑΣ: ΑΝΑΣΚΟΠΗΣΗ ΤΩΝ ΑΠΕΙΚΟΝΙΣΤΙΚΩΝ ΑΝΩΜΑΛΙΩΝ ΤΟΥ ΠΛΑΚΟΥΝΤΑ ΣΕ ΚΥΗΣΕΙΣ ΜΕ ΣΥΓΓΕΝΕΙΣ ΚΑΡΔΙΟΠΑΘΕΙΕΣ

Οργιανέλης Η., Ε. Οικονόμου, Μ. Δαναβάση, Κ. Χαλκιά, Ν. Κουτλάκη, Α. Γερεντέ

Πανεπιστημιακή Μ-Γ Κλινική Δ.Π.Θ. - Π.Γ.Ν. Αλεξανδρούπολης

**Σκοπός εργασίας:** Στη παρούσα συστηματική ανασκόπηση συνοψίζονται πρόσφατα απεικονιστικά δεδομένα, με μεθόδους μαγνητικής τομογραφίας και υπερηχογραφήματος Doppler, που συνδέουν τις συγγενείς καρδιοπάθειες με αναγνωρίσιμες ανωμαλίες του πλακούντα.

**Υλικά και Μέθοδος:** Διενεργήθηκε ανασκόπηση της βιβλιογραφίας από τον Ιανουάριο του 2020 έως τον Μάιο του 2025 μέσω ηλεκτρονικών βάσεων δεδομένων αναζήτησης (PubMed, Embase Scopus).

**Αποτελέσματα:** Οι συγγενείς καρδιοπάθειες (ΣΚ), οι πιο συνήθεις εμβρυϊκές διαμαρτίες, αναγνωρίζονται όλο και συχνότερα ως συστατικό της παθολογίας του άξονα εμβρύου-πλακούντα. Πρόσφατα απεικονιστικά δεδομένα τις συνδέουν με υπολογίσιμες ανωμαλίες του πλακούντα. Σε κύσεις με δομικές καρδιακές βλάβες του εμβρύου, μελέτες του πλακούντα αναδεικνύουν σταθερά πρότυπα διαταραχής της αγγειογένεσης, μειωμένης ογκομετρικής ανάπτυξης και μειωμένης οξυγόνωσης υποδεικνύοντας την πιθανή συμβολή του πλακούντα στην παθοφυσιολογία των συγγενών καρδιοπαθειών.

**Συμπεράσματα:** Η απεικονιστική εξέταση του πλακούντα θα μπορούσε να βελτιώσει το περιγεννητικό αποτέλεσμα κύσεων με ΣΚ, αξιολογώντας την εκτίμηση κινδύνων και αναβαθμίζοντας την παρακολούθηση της εγκυμοσύνης. Οι μελλοντικές έρευνες θα πρέπει να επικεντρωθούν σε εξειδικευμένες αναλύσεις αναφορικά με πλακουντιακές αλλαγές, στη σειριακή απεικόνιση και σε θεραπευτικές μεθόδους που στοχεύουν τον άξονα πλακούντα- εμβρυϊκής καρδιάς.



ΕΛΛΗΝΙΚΗ ΕΤΑΙΡΕΙΑ  
ΕΜΒΡΥΟΜΗΤΡΙΚΗΣ  
ΙΑΤΡΙΚΗΣ

ΥΒΡΙΔΙΚΟ

14<sup>ο</sup>

24-26  
ΑΠΡΙΛΙΟΥ

ΕΜΒΡΥΟΜΗΤΡΙΚΗΣ ΙΑΤΡΙΚΗΣ

2026

HOTEL KAZARMA  
ΛΙΜΝΗ ΠΛΑΣΤΗΡΑ

EA-09

#### ΔΙΑΧΕΙΡΙΣΗ ΤΩΝ ΛΕΜΦΩΜΑΤΩΝ ΣΤΗΝ ΚΥΗΣΗ-ΝΕΟΤΕΡΑ ΔΕΔΟΜΕΝΑ

Μ. Δαναβάση, Φωτόπουλος Π., Φωτοπούλου Σ., Ν. Κουτλάκη, Γερεντέ Α.

Πανεπιστημιακή Μ-Γ Κλινική Π.Γ.Ν. Αλεξανδρούπολης

**Σκοπός:** Ανασκόπηση της βιβλιογραφίας σχετικά με τη διάγνωση, την πρόγνωση, τις θεραπευτικές επιλογές και το περιγεννητικό αποτέλεσμα κυήσεων με λέμφωμα, εστιάζοντας τόσο στα Hodgkin όσο και στα non-Hodgkin λεμφώματα.

**Υλικό & Μέθοδος:** Πραγματοποιήθηκε ανασκόπηση της βιβλιογραφίας μέσω ηλεκτρονικών βάσεων δεδομένων αναζήτησης (PubMed, Scopus). Συμπεριλήφθηκαν άρθρα των τελευταίων δέκα ετών (2016-2026). Η παρούσα ανασκόπηση της βιβλιογραφίας εστιάζει στις δημοσιευμένες κατευθυντήριες οδηγίες, συστηματικές ανασκοπήσεις και προοπτικές μελέτες.

**Αποτελέσματα-Συμπεράσματα:** Τα λεμφώματα στην κύηση αποτελούν σπάνια οντότητα, ωστόσο συνιστούν την 4<sup>η</sup> πιο συχνά εμφανιζόμενη κακοήθεια στην πληθυσμιακή ομάδα των εγκύων. Η διάγνωση της νόσου στην έγκυο πραγματοποιείται συνήθως με καθυστέρηση λόγω της σημαντικής ομοιότητας των συμπτωμάτων της με τις φυσιολογικές μεταβολές στο μητρικό οργανισμό, καθώς και λόγω της περιορισμένης δυνατότητας για χρήση απεικονιστικών μεθόδων. Στα πλαίσια της αντιμετώπισης κρίνεται αναγκαία η διεπιστημονική συνεργασία, καθώς τα περισσότερα θεραπευτικά σχήματα περιλαμβάνουν κυτταροτοξικούς παράγοντες που αυξάνουν τον κίνδυνο για την υγεία τόσο της μητέρας όσο και του εμβρύου. Παρόλο που η συχνότητα εμφάνισης λεμφωμάτων στη κύηση είναι χαμηλή, δεδομένων των δυσκολιών που προκύπτουν κατά τη διάγνωση και θεραπεία της νόσου, η στενή παρακολούθηση και αντιμετώπιση καθώς και η παροχή εξατομικευμένης θεραπείας στα πλαίσια συνεργασίας αιματολόγων, ογκολόγων, εμβρυομητρικών ιατρών και νεογνολόγων κρίνονται αναγκαίες.



ΕΛΛΗΝΙΚΗ ΕΤΑΙΡΕΙΑ  
ΕΜΒΡΥΟΜΗΤΡΙΚΗΣ  
ΙΑΤΡΙΚΗΣ

ΥΒΡΙΔΙΚΟ

14<sup>ο</sup>

24-26  
ΑΠΡΙΛΙΟΥ

ΕΜΒΡΥΟΜΗΤΡΙΚΗΣ ΙΑΤΡΙΚΗΣ

2026

HOTEL KAZARMA  
ΛΙΜΝΗ ΠΛΑΣΤΗΡΑ

## EA-10

### PCOS, GDM AND PREGNANCY COMPLICATIONS

E. Chalari,<sup>1</sup> S.N. Kalantaridou,<sup>2</sup> S. Paschou,<sup>3</sup> F. Makrygiannakis,<sup>4</sup> G.K. Papaioannou<sup>1,4</sup>

<sup>1</sup>G.K. Papaioannou Private Obstetrics and Gynecology Clinic, Athens, Greece

<sup>2</sup>Third Department of Obstetrics and Gynecology, Attikon University Hospital, Medical School of the National and Kapodistrian University of Athens, Athens, Greece

<sup>3</sup>Endocrine Unit and Diabetes Center, Department of Clinical Therapeutics, Alexandra Hospital, School of Medicine, National and Kapodistrian University of Athens, Athens, Greece.

<sup>4</sup>Department of Obstetrics and Gynecology, Heraklion General University Hospital, Medical School, University of Crete, Heraklion, Greece

**Background and aims:** Gestational diabetes mellitus (GDM) affects about 8-18% of pregnancies and is associated with fetal and maternal complications. A prior diagnosis of polycystic ovarian syndrome (PCOS) is associated with increased GDM risk. This report aims to document and investigate complications in pregnancies with GDM and PCOS.

**Patients and Methods:** Our population consisted of 95 women with spontaneous singleton pregnancy and a history of PCOS, according to Rotterdam criteria. We documented maternal history, demographics, ultrasound and biochemical data of all gynae and obstetrics' visits and the outcome of the pregnancy. All women had a glucose-tolerance test (75 g) at 24 -26 weeks. The rate of complications was compared in between pregnancies with and without GDM and in between pregnancies with and without PCOS.

**Results:** There were 115 pregnancies, 20 of which developed GDM (17,4%). The median age was 35,63 years and the median body mass index was 23,8. PCOS' phenotype A was associated with GDM. Women with GDM had a higher BMI and lower PIGf MoMs at the first trimester. History of GDM was associated with recurrence of the disease. Pregnancies with GDM had a similar rate of complications to normal pregnancies.

**Conclusions:** Increased BMI and history of PCOS phenotype A or GDM are associated with GDM. Although GDM increases the risk for various pregnancy complications, this effect disappears in pregnancies with good glycemic control starting early in pregnancy.



ΕΛΛΗΝΙΚΗ ΕΤΑΙΡΕΙΑ  
ΕΜΒΡΥΟΜΗΤΡΙΚΗΣ  
ΙΑΤΡΙΚΗΣ

ΥΒΡΙΔΙΚΟ

14<sup>ο</sup>

24-26  
ΑΠΡΙΛΙΟΥ

ΕΜΒΡΥΟΜΗΤΡΙΚΗΣ ΙΑΤΡΙΚΗΣ

2026

HOTEL KAZARMA  
ΛΙΜΝΗ ΠΛΑΣΤΗΡΑ

EA-11

## ΥΠΕΡΗΧΟΓΡΑΦΙΚΕΣ ΕΝΔΕΙΞΕΙΣ ΓΙΑ S. TURNER ΣΤΟ 1Ο ΤΡΙΜΗΝΟ ΚΥΗΣΗΣ

Β.Σπανάκης, Μ. Δαναβάση, Ε.Οικονόμου, Ν. Κουτλάκη, Α. Γερεντέ

Πανεπιστημιακή Μ-Γ Κλινική Δ.Π.Θ. - Π.Γ.Ν. Αλεξανδρούπολης

**Περίληψη:** Το σύνδρομο Turner αποτελεί χρωμοσωμική διαταραχή οφειλόμενη είτε σε μερική είτε σε πλήρη απουσία ενός εκ των δύο φυλετικών Χ χρωμοσωμάτων σε θήλεα άτομα. Η συσχέτιση του με υπερηχογραφικούς δείκτες στον προγεννητικό έλεγχο είναι εφικτή από το πρώτο ήδη τρίμηνο της κύησης. Το περιστατικό που παρουσιάζεται αφορά έγκυο κατόπιν ICSI, 31 ετών, G3 / P1, με ελεύθερο ιστορικό, στην οποία αξιολογήθηκε υπερηχογραφικά το έμβρυο σε ηλικία κύησης 14 εβδομάδων και 6 ημερών. Οι βιομετρικές παραμέτροι βρέθηκαν να υπολείπονται της ηλικίας κύησης (CRL:83mm, FL:12mm), ενώ το έμβρυο παρουσίαζε σοβαρές δομικές ανωμαλίες. Τα ευρήματα αφορούσαν: κυστικό ύγρωμα με διαφραγμάτια, πλευριτικές συλλογές, γενικευμένο υποδόριο οίδημα, μικρότερη αριστερή καρδιακή κοιλία και αποκλίνουσα πορεία δεξιάς υποκλειδίου αρτηρίας (ARSA). Ακολούθησε βιοψία χοριακών λαχνών θέτοντας τη διάγνωση για σύνδρομο Turner. Οι γονείς αποφάσισαν τη διακοπή της κύησης λόγω επιδείνωσης των ευρημάτων με ανάπτυξη εμβρυϊκού ύδρωπα. Το περιστατικό, καταδεικνύει την σημασία της πρώιμης εκτίμησης των υπερηχογραφικών δεικτών με εξειδικευμένο υπερηχογράφημα. Γυναίκες με σύνδρομο Turner παρουσιάζουν σημαντικά μειωμένη γονιμότητα λόγω πρόωρης ωοθηκικής ανεπάρκειας σε >90% των περιπτώσεων. Οι σύγχρονες τεχνικές υποβοηθούμενης αναπαραγωγής δύνανται να τους προσφέρουν τη δυνατότητα μητρότητας.



ΕΛΛΗΝΙΚΗ ΕΤΑΙΡΕΙΑ  
ΕΜΒΡΥΟΜΗΤΡΙΚΗΣ  
ΙΑΤΡΙΚΗΣ

ΥΒΡΙΔΙΚΟ

14<sup>ο</sup>

24-26  
ΑΠΡΙΛΙΟΥ

ΕΜΒΡΥΟΜΗΤΡΙΚΗΣ ΙΑΤΡΙΚΗΣ

2026

HOTEL KAZARMA  
ΛΙΜΝΗ ΠΛΑΣΤΗΡΑ

## ΕΑ-12

### ΠΕΡΙΓΕΝΝΗΤΙΚΗ ΈΚΒΑΣΗ ΚΥΗΣΕΩΝ ΜΕ ΘΕΡΑΠΕΙΑ ΑΝΑΛΟΓΩΝ ΤΟΥ ΓΛΥΚΑΓΟΝΟΜΟΡΦΟΥ ΠΕΠΤΙΔΙΟΥ-1 (GLP-1) ΚΑΤΑ ΤΗΝ ΠΕΡΙ-ΣΥΛΛΗΠΤΙΚΗ ΠΕΡΙΟΔΟ ΚΑΙ ΤΗΝ ΕΓΚΥΜΟΣΥΝΗ, ΜΙΑ ΣΥΣΤΗΜΑΤΙΚΗ ΚΑΙ ΕΠΙΚΑΙΡΟΠΟΙΗΜΕΝΗ ΑΝΑΣΚΟΠΗΣΗ

Ε. Οικονόμου, Μ. Δαναβάση, Φ. Γκαϊτατζή, Ν. Κουτλάκη, Α. Γερεντέ

Πανεπιστημιακή Μ-Γ Κλινική Δ.Π.Θ. - Π.Γ.Ν. Αλεξανδρούπολης

**Σκοπός εργασίας:** Η ανασκόπηση των περιγεννητικών αποτελεσμάτων σε γυναίκες που λάμβαναν GLP-1 ανάλογα στην περί-συλληπτική περίοδο και την εγκυμοσύνη.

**Υλικά και Μέθοδος:** Πραγματοποιήθηκε συστηματική ανασκόπηση της διαθέσιμης βιβλιογραφίας σχετικά με γυναίκες που ελάμβαναν ανάλογα του γλυκαγονόμορφου πεπτιδίου-1 (GLP-1) κατά την περι-συλληπτική περίοδο και τη διάρκεια της εγκυμοσύνης. Ο υπό μελέτη πληθυσμός αφορά γυναίκες που λάμβαναν τα εν λόγω σκευάσματα είτε στο πλαίσιο αντιμετώπισης της παχυσαρκίας/απώλειας σωματικού βάρους είτε κατά τη διαδικασία υποβοηθούμενης αναπαραγωγής, κυρίως στο πλαίσιο κλινικών μελετών.

**Αποτελέσματα:** Τα διαθέσιμα δεδομένα υποδηλώνουν ότι δεν παρατηρείται σαφώς αυξημένος κίνδυνος μείζονων συγγενών ανωμαλιών σε ασθενείς που λαμβάνουν ανάλογα GLP-1. Ωστόσο, η ερμηνεία των ευρημάτων είναι περιορισμένη λόγω έλλειψης επαρκών πληροφοριών σχετικά με τον γλυκαιμικό έλεγχο της μητέρας και την πιθανή παρουσία διαβητικής εμβρυοπάθειας. Επιπλέον, ορισμένες μελέτες αναφέρουν πιθανή συσχέτιση με καθυστέρηση της ενδομήτριας ανάπτυξης, ακόμη και σε περιπτώσεις φυσιολογικών επιπέδων γλυκόζης της μητέρας.

**Συμπεράσματα:** Έως ότου καταστούν διαθέσιμα δεδομένα από μεγαλύτερες μελέτες για την επιβεβαίωση της ασφάλειας, οι γυναίκες αναπαραγωγικής ηλικίας που λαμβάνουν GLP-1 θα πρέπει να εφαρμόζουν αποτελεσματικές μεθόδους αντισύλληψης.



ΕΛΛΗΝΙΚΗ ΕΤΑΙΡΕΙΑ  
ΕΜΒΡΥΟΜΗΤΡΙΚΗΣ  
ΙΑΤΡΙΚΗΣ

ΥΒΡΙΔΙΚΟ



14<sup>ο</sup>

24-26  
ΑΠΡΙΛΙΟΥ

ΕΜΒΡΥΟΜΗΤΡΙΚΗΣ ΙΑΤΡΙΚΗΣ

2026

HOTEL KAZARMA  
ΛΙΜΝΗ ΠΛΑΣΤΗΡΑ

**ΑΝΑΡΤΗΜΕΝΕΣ ΑΝΑΚΟΙΝΩΣΕΙΣ**

**E-Posters**

**EP-01 έως EP-65**



ΕΛΛΗΝΙΚΗ ΕΤΑΙΡΕΙΑ  
ΕΜΒΡΥΟΜΗΤΡΙΚΗΣ  
ΙΑΤΡΙΚΗΣ

ΥΒΡΙΔΙΚΟ

14<sup>ο</sup>

24-26  
ΑΠΡΙΛΙΟΥ

ΕΜΒΡΥΟΜΗΤΡΙΚΗΣ ΙΑΤΡΙΚΗΣ

2026

HOTEL KAZARMA  
ΛΙΜΝΗ ΠΛΑΣΤΗΡΑ

## EP-01

### ΜΑΖΙΚΗ ΑΙΜΟΡΡΑΓΙΑ ΑΙΤΙΩΜΕΝΗ ΡΗΞΗΣ ΚΙΡΣΩΝ ΤΟΥ ΤΡΑΧΗΛΟΥ ΤΗΣ ΜΗΤΡΑΣ: ΜΙΑ ΕΞΑΙΡΕΤΙΚΑ ΣΠΑΝΙΑ ΚΛΙΝΙΚΗ ΠΕΡΙΠΤΩΣΗ ΣΧΕΤΙΖΟΜΕΝΗ ΜΕ ΑΠΩΛΕΙΑ ΤΟΥ ΕΜΒΡΥΟΥ ΣΤΟ ΔΕΥΤΕΡΟ ΤΡΙΜΗΝΟ ΤΗΣ ΕΓΚΥΜΟΣΥΝΗΣ

Κούτσια Βασ.,<sup>1</sup>Τούλιος Γ.,<sup>1</sup>Θανασά Ευθ.,<sup>2</sup>Θανασά Α.,<sup>2</sup>Κοντοχρήστος Βασ.,<sup>1</sup>Θανασάς Ι.<sup>1</sup>

<sup>1</sup>Μαιευτική & Γυναικολογική κλινική, Γενικό Νοσοκομείο Τρικάλων, Τρίκαλα, Ελλάδα

<sup>2</sup>Τμήμα Επιστημών Υγείας, Ιατρική Σχολή, Αριστοτέλειο Πανεπιστήμιο Θεσσαλονίκης, Θεσσαλονίκη, Ελλάδα

**Εισαγωγή:** Οι κιρσοί είναι διεσταλμένες, οιδηματώδεις επιφανειακές φλέβες στον υποδόριο ιστό, οι οποίες συχνά εμφανίζονται στις έγκυες και συνήθως εντοπίζονται στα κάτω άκρα.

**Περιγραφή περίπτωσης:** Έγκυος πρωτοτόκος, ηλικίας 26 ετών, με ιστορικό προδρομικού πλακούντα, διανύοντας την 21<sup>η</sup> εβδομάδα της εγκυμοσύνης προσήλθε στο Τμήμα Επειγόντων Περιστατικών του Γενικού Νοσοκομείου Τρικάλων, στην Ελλάδα, αναφέροντας ανώδυνη κοιλιακή αιμορραγία σημαντικού βαθμού. Με την διακολπική Doppler υπερηχογραφία στον ενδοτράχηλο παρατηρήθηκαν επιμήκεις σχηματισμοί με παρουσία αυξημένης αγγείωσης, οι οποίοι συνηγορούσαν υπέρ διατεταμένων αγγειακών δομών χωρίς εμφανή σημεία περιφερικής αποκόλλησης του προδρομικού πλακούντα. Στο χειρουργείο, με την προσεκτική επισκόπηση του τραχήλου της μήτρας διαπιστώθηκαν ευμεγέθη με κιρσοειδή διάταξη διευρυμένα οφιοειδή αγγεία, τα οποία μέσω του τραχηλικού καναλιού προέβαλαν στον εξωτράχηλο και αιμορραγούσαν ενεργά. Κατά την προσπάθεια ψηλαφητού ελέγχου των αγγειακών δομών προκλήθηκε μαζική αιμορραγία. Μετά από τον προσωρινό έλεγχο της αιμορραγίας με τη βοήθεια αιμοστατικών λαβίδων σύλληψης του τραχήλου της μήτρας, εκτελέσθηκε διακοπή της εγκυμοσύνης με καισαρική τομή. Για την αντιμετώπιση της σοβαρής διεγχειρητικής αιμορραγίας διενεργήθηκε μετάγγιση αίματος και έγινε μητρο-τραχηλο-κολπικός επιπωματισμός με συσκευασία από γάζα. Μετάγγιση αίματος για την αιμοδυναμική σταθεροποίηση της ασθενούς απαιτήθηκε και κατά την άμεση μετεγχειρητική περίοδο. Η ασθενής εξήλθε από την κλινική την πέμπτη μετεγχειρητική ημέρα. Είκοσι ημέρες αργότερα, τα ευρήματα του τραχήλου της μήτρας από την κλινική εξέταση και την διακολπική Doppler υπερηχογραφία ήταν φυσιολογικά.

**Συζήτηση:** Οι κιρσοί του τραχήλου της μήτρας αποτελούν μια εξαιρετικά σπάνια νοσολογική οντότητα. Η σχετιζόμενη με μαζική κοιλιακή αιμορραγία ρήξη των τραχηλικών κιρσών στο δεύτερο τρίμηνο της εγκυμοσύνης απαιτεί διακοπή της κύησης με εκτέλεση καισαρικής τομής. Οι κιρσοί του τραχήλου, ιδιαίτερα όταν σχετίζονται με προδρομικό πλακούντα πρέπει να συμπεριλαμβάνονται στη διαφορική διάγνωση της ανώδυνης κοιλιακής αιμορραγίας στις έγκυες. Η προσεκτική χρήση και σωστή εκμάθηση της διακολπικής Doppler υπερηχογραφίας εκτιμάται ότι μπορεί να βοηθήσει σημαντικά στην έγκαιρη και ορθή διάγνωση των τραχηλικών κιρσών. Με αυτόν τον τρόπο εκτιμάται ότι θα αποφευχθούν περιττοί διαγνωστικοί χειρισμοί στον τράχηλο της μήτρας, οι οποίοι μπορεί να προκαλέσουν ρήξη των κιρσών, μαζική αιμορραγία και απώλεια του εμβρύου.



ΕΛΛΗΝΙΚΗ ΕΤΑΙΡΕΙΑ  
ΕΜΒΡΥΟΜΗΤΡΙΚΗΣ  
ΙΑΤΡΙΚΗΣ

ΥΒΡΙΔΙΚΟ



24-26  
ΑΠΡΙΛΙΟΥ

ΕΜΒΡΥΟΜΗΤΡΙΚΗΣ ΙΑΤΡΙΚΗΣ

2026

HOTEL KAZARMA  
ΛΙΜΝΗ ΠΛΑΣΤΗΡΑ

## EP-02

### ΙΣΧΑΙΜΙΚΗ ΝΕΚΡΩΣΗ ΣΑΛΠΙΓΓΑΣ ΜΕ ΚΥΣΤΗ MORGANI ΣΤΟ ΤΕΛΕΥΤΑΙΟ ΤΡΙΜΗΝΟ ΤΗΣ ΕΓΚΥΜΟΣΥΝΗΣ ΑΙΤΙΩΜΕΝΗ ΜΕΤΕΓΧΕΙΡΗΤΙΚΩΝ ΕΝΔΟΚΟΙΛΙΑΚΩΝ ΣΥΜΦΥΣΕΩΝ: ΠΕΡΙΓΡΑΦΗ ΜΙΑΣ ΕΞΑΙΡΕΤΙΚΑ ΣΠΑΝΙΑΣ ΚΛΙΝΙΚΗΣ ΠΕΡΙΠΤΩΣΗΣ

Τούλιος Γ.,<sup>1</sup> Κούτσια Βασ.,<sup>1</sup> Θανασιά Α.,<sup>2</sup> Θανασιά Ευθ.,<sup>2</sup> Κοντοχρήστος Βασ.,<sup>1</sup> Θανασιάς Ι.<sup>1</sup>

<sup>1</sup>Μαιευτική & Γυναικολογική κλινική, Γενικό Νοσοκομείο Τρικάλων, Τρίκαλα, Ελλάδα

<sup>2</sup>Τμήμα Επιστημών Υγείας, Ιατρική Σχολή, Αριστοτέλειο Πανεπιστήμιο Θεσσαλονίκης, Θεσσαλονίκη, Ελλάδα

**Εισαγωγή:** Οι πυελικές χειρουργικές συμφύσεις αποτελούν συχνή επιπλοκή μετά από καισαρική τομή. Με την παρούσα εργασία περιγράφεται η μοναδική περίπτωση οξείας ενδοκοιλιακής φλεγμονής συνεπεία ισχαιμικής νέκρωσης σάλπιγγας με hydavid of Morgagni, μετά από εγκλωβισμό σε μετεγχειρητική σύμφυση ως αίτιο έκλυσης πρόωρου τοκετού.

**Περιγραφή περίπτωσης:** Η ασθενής μας, με δύο καισαρικές τομές στο μαιευτικό ιστορικό, διανύοντας την 36<sup>η</sup> εβδομάδα της εγκυμοσύνης προσκομίσθηκε στο Τμήμα Επειγόντων Περιστατικών του Γενικού Νοσοκομείου Τρικάλων, αιτιώμενη διάχυτο κοιλιακό πόνο, με σταδιακά αυξανόμενη ένταση και διαλείποντα χαρακτήρα, συνοδευόμενο από εμέτους. Τέθηκε η διάγνωση έναρξης πρόωρου τοκετού και αποφασίσθηκε η εκτέλεση καισαρικής τομής. Η καισαρική τομή πραγματοποιήθηκε χωρίς επιπλοκές. Πολλές ήταν οι μετεγχειρητικές πυελικές συμφύσεις που παρατηρήθηκαν διεγχειρητικά. Κατά τον διεγχειρητικό έλεγχο της κοιλίας διαπιστώθηκε ισχαιμική νέκρωση της αριστερής σάλπιγγας με παρουσία μικρής hydavid of Morgagni, συνεπεία εγκλωβισμού τους σε μετεγχειρητική σύμφυση χωρίς τη συμμετοχή της ομόπλευρης ωοθήκης. Μετά τη λύση της σύμφυσης, η αιμάτωση της σάλπιγγας επανήλθε άμεσα. Αποφασίσθηκε η διατήρηση της πάσχουσας σάλπιγγας και η χειρουργική παροχέτευση της μικρής hydavid of Morgagni. Η μητέρα μαζί με το νεογνό σε άριστη γενική κατάσταση εξήλθαν από τη μαιευτική-γυναικολογική κλινική του Γενικού Νοσοκομείου Τρικάλων την τέταρτη μετεγχειρητική ημέρα.

**Συζήτηση:** Οι χειρουργικές πυελικές συμφύσεις αποτελούν συχνή επιπλοκή μετά από καισαρική τομή. Η έκλυση πρόωρου τοκετού συνεπεία ενδοκοιλιακής φλεγμονής, η οποία προκαλείται από τον εγκλωβισμό της σάλπιγγας με hydavid of Morgagni σε μετεγχειρητική πυελική σύμφυση αποτελεί μοναδική περίπτωση. Ωστόσο, σε κάθε περίπτωση έναρξης πρόωρου τοκετού, ο οποίος αφορά σε έγκυο γυναίκα με ιστορικό προηγηθείσης καισαρικής τομής πρέπει να διερευνάται η εμπλοκή των πιθανών πυελικών μετεγχειρητικών συμφύσεων στον μηχανισμό έναρξης του τοκετού. Η προγεννητική διάγνωση των μετεγχειρητικών μετά καισαρική τομή συμφύσεων είναι σημαντική για την πρόληψη των σοβαρών διεγχειρητικών και μετεγχειρητικών επιπλοκών, ορισμένες από τις οποίες σωστό είναι να αντιμετωπίζονται σε τριτοβάθμιο ιατρικό κέντρο.



ΕΛΛΗΝΙΚΗ ΕΤΑΙΡΕΙΑ  
ΕΜΒΡΥΟΜΗΤΡΙΚΗΣ  
ΙΑΤΡΙΚΗΣ

ΥΒΡΙΔΙΚΟ



24-26  
ΑΠΡΙΛΙΟΥ

ΕΜΒΡΥΟΜΗΤΡΙΚΗΣ ΙΑΤΡΙΚΗΣ

2026

HOTEL KAZARMA  
ΛΙΜΝΗ ΠΛΑΣΤΗΡΑ

## EP-03

### ΟΞΕΙΑ ΝΕΦΡΙΚΗ ΒΛΑΒΗ ΑΚΟΛΟΥΘΟΥΜΕΝΗ ΜΑΙΕΥΤΙΚΗΣ ΥΣΤΕΡΕΚΤΟΜΗΣ ΓΙΑ ΤΗΝ ΑΝΤΙΜΕΤΩΠΙΣΗ ΣΟΒΑΡΗΣ ΑΙΜΟΡΡΑΓΙΑΣ ΜΕΤΑ ΤΟΝ ΤΟΚΕΤΟ: ΠΕΡΙΓΡΑΦΗ ΜΙΑΣ ΣΠΑΝΙΑΣ ΠΕΡΙΠΤΩΣΗΣ

Θανασιά Ευθ.,<sup>1</sup> Θανασιά Α.,<sup>1</sup> Τούλιος Γ.,<sup>2</sup> Κούτσια Βασ.,<sup>2</sup> Κοντοχρήστος Βασ.,<sup>2</sup> Θανασιάς Ι.<sup>2</sup>

<sup>1</sup>Τμήμα Επιστημών Υγείας, Ιατρική Σχολή, Αριστοτέλειο Πανεπιστήμιο Θεσσαλονίκης, Θεσσαλονίκη, Ελλάδα

<sup>2</sup>Μαιευτική & Γυναικολογική κλινική, Γενικό Νοσοκομείο Τρικάλων, Τρίκαλα, Ελλάδα

**Εισαγωγή:** Η σχετιζόμενη με την εγκυμοσύνη οξεία νεφρική βλάβη είναι σπάνια. Η αιμορραγία και η σήψη αποτελούν τις συχνότερες αιτίες που ευθύνονται για την πρόκληση οξείας νεφρικής βλάβης στις έγκυες.

**Περιγραφή περίπτωσης:** Έγκυος τριτοτόκος, με δύο καισαρικές τομές στο μαιευτικό ιστορικό και χωρίς μαιευτική παρακολούθηση στην παρούσα κύηση, διανύοντας την 37<sup>η</sup> εβδομάδα της εγκυμοσύνης προσκομίσθηκε στο Τμήμα Επειγόντων Περαιστικών του Γενικού Νοσοκομείου Τρικάλων, στην Ελλάδα, στο τέλος του δευτέρου σταδίου του τοκετού. Ο τοκετός διεξήχθη κολπικά. Η άμεση, μετά από την υστεροτοκία αδυναμία επαρκούς σύσπασης της μήτρας και η παθολογικά αυξημένη ποσότητα των λοχίων αποσταθεροποίησαν αιμοδυναμικά τη λεχвіδα. Η αιμοδυναμική αστάθεια της λεχвіδας σε συνδυασμό με την αποτυχία ελέγχου της αιμορραγίας με τη βοήθεια των διαθέσιμων συντηρητικών μέσων οδήγησε στην απόφαση για την εκτέλεση μαιευτικής υστερεκτομής. Η χειρουργική επέμβαση εξελίχθηκε ομαλά. Άμεσα μετεγχειρητικά, η δυσλειτουργία των νεφρών με αυξητική τάση της κρεατινίνης οδήγησε τους νεφρολόγους στην απόφαση για την έναρξη συνεδριών αιμοκάθαρσης. Κρίθηκε αναγκαίο από την ομάδα των νεφρολόγων η αιμοκάθαρση στη λεχвіδα να διατηρηθεί μέχρι την πλήρη αποκατάσταση της νεφρικής λειτουργίας.

**Συζήτηση:** Η σχετιζόμενη με την εγκυμοσύνη οξεία νεφρική βλάβη αποτελεί σπάνια μαιευτική επιπλοκή. Η απουσία παραγόντων κινδύνου για αγγειακή νόσο αναμένεται να μη βοηθήσει τους κλινικούς ιατρούς στην πρώιμη διάγνωση της σχετιζόμενης με την εγκυμοσύνη οξείας νεφρικής βλάβης μη αιμορραγικής αιτιολογίας. Η σοβαρή αιμορραγία μετά από τον τοκετό αποτελεί κύρια αιτία σοβαρής οξείας νεφρικής βλάβης στις έγκυες. Η έγκαιρη διάγνωση και η αποτελεσματική διαχείριση της σχετιζόμενης με την μαιευτική αιμορραγία σοβαρής οξείας νεφρικής βλάβης με αιμοκάθαρση εκτιμάται ότι συμβάλλει σημαντικά στη μείωση της μητρικής και περιγεννητικής νοσηρότητας και θνησιμότητας.



ΕΛΛΗΝΙΚΗ ΕΤΑΙΡΕΙΑ  
ΕΜΒΡΥΟΜΗΤΡΙΚΗΣ  
ΙΑΤΡΙΚΗΣ

ΥΒΡΙΔΙΚΟ

14<sup>ο</sup>

24-26  
ΑΠΡΙΛΙΟΥ

ΕΜΒΡΥΟΜΗΤΡΙΚΗΣ ΙΑΤΡΙΚΗΣ

2026

HOTEL KAZARMA  
ΛΙΜΝΗ ΠΛΑΣΤΗΡΑ

## EP-04

### ΕΠΙΤΥΧΗΣ ΕΚΒΑΣΗ ΕΓΚΥΜΟΣΥΝΗΣ ΣΕ ΑΣΘΕΝΗ ΜΕ ΣΥΣΤΗΜΑΤΙΚΟ ΕΡΥΘΗΜΑΤΩΔΗ ΛΥΚΟ: ΠΕΡΙΓΡΑΦΗ ΜΙΑΣΣΠΑΝΙΑΣ ΠΕΡΙΠΤΩΣΗΣ

Θανασάς Ιωάννης; Θανασά Άννα; Θανασά Ευθυμιά; Κούτσια Βασιλική; Κοντοχρήστος Βασίλειος

1Τμήμα Επιστημών Υγείας, Ιατρική Σχολή, Αριστοτέλειο Πανεπιστήμιο Θεσσαλονίκης, Θεσσαλονίκη, Ελλάδα

2Μαιευτική & Γυναικολογική κλινική, Γενικό Νοσοκομείο Τρικάλων, Τρίκαλα, Ελλάδα

**Εισαγωγή:** Ο συστηματικός ερυθματώδης λύκος είναι μια χρόνια πολυσυστηματική αυτοάνοση διαταραχή του συνδετικού ιστού η οποία προσβάλλει κυρίως νεαρά άτομα αναπαραγωγικής ηλικίας και έχει ως αποτέλεσμα ανεπιθύμητες εκβάσεις στην εγκυμοσύνη.

**Περιγραφή περίπτωσης:** Έγκυος πρωτότοκος, ηλικίας 26 ετών, πάσχουσα από συστηματικό ερυθματώδη λύκο υπό αγωγή μευδροξυχλωροκίνη παρακολουθούνταν από την αρχή της εγκυμοσύνης στο μαιευτικό ιατρείο του νοσοκομείου μας. Η νόσος τόσο κατά τη σύλληψη όσο και κατά τη διάρκεια της εγκυμοσύνης και της λοχείας ήταν σε ύφεση. Η εγκυμοσύνη υπό συστηματική παρακολούθηση εξελίχθηκε ομαλά. Η ασθενής μας γέννησε με προγραμματισμένη καισαρική τομή λόγω ισχιακής προβολής του εμβρύου στο τέλος της εγκυμοσύνης. Η καισαρική τομή ήταν χωρίς επιπλοκές. Η πορεία της λοχείας ήταν ομαλή. Υπό την ίδια αγωγή η νόσος παρέμενε σε ύφεση 6 μήνες μετά από τον τοκετό.

**Συζήτηση:** Ο συστηματικός ερυθματώδης λύκος είναι μια χρόνια αυτοάνοση νόσος που επηρεάζει συχνά γυναίκες σε αναπαραγωγική ηλικία. Η συμβουλευτική πριν από τη σύλληψη και ο κατάλληλος σχεδιασμός της εγκυμοσύνης μπορούν να βοηθήσουν στην εξασφάλιση του βέλτιστου αποτελέσματος. Στη δική μας ασθενή η επιδίωξη σύλληψης σε περίοδο ύφεσης της νόσου και η διατήρηση της φαρμακευτικής αγωγής σε όλη τη διάρκεια της εγκυμοσύνης και της λοχείας συνέβαλαν σημαντικά στην αποφυγή ανεπιτυχών αποτελεσμάτων για τη μητέρα και το έμβρυο και το νεογνό.



ΕΛΛΗΝΙΚΗ ΕΤΑΙΡΕΙΑ  
ΕΜΒΡΥΟΜΗΤΡΙΚΗΣ  
ΙΑΤΡΙΚΗΣ

ΥΒΡΙΔΙΚΟ

14<sup>ο</sup>

24-26  
ΑΠΡΙΛΙΟΥ

ΕΜΒΡΥΟΜΗΤΡΙΚΗΣ ΙΑΤΡΙΚΗΣ

2026

HOTEL KAZARMA  
ΛΙΜΝΗ ΠΛΑΣΤΗΡΑ

## EP-05

### ΕΠΙΤΥΧΗΣ ΕΚΒΑΣΗ ΕΓΚΥΜΟΣΥΝΗΣ ΣΕ ΑΣΘΕΝΗ ΜΕ ΝΟΣΟ CROHN'S: ΠΕΡΙΓΡΑΦΗ ΜΙΑΣΣΠΑΝΙΑΣ ΠΕΡΙΠΤΩΣΗΣ

Τούλιος Γ.,<sup>1</sup> Κούτσια Βασ.,<sup>1</sup> Θανασιά Ευθ.,<sup>2</sup> Θανασιά Α.,<sup>2</sup> Κοντοχρήστος Βασ.,<sup>1</sup> Θανασιάς Ι.<sup>1</sup>

<sup>1</sup>Μαιευτική & Γυναικολογική κλινική, Γενικό Νοσοκομείο Τρικάλων, Τρίκαλα, Ελλάδα

<sup>2</sup>Τμήμα Επιστημών Υγείας, Ιατρική Σχολή, Αριστοτέλειο Πανεπιστήμιο Θεσσαλονίκης, Θεσσαλονίκη, Ελλάδα

**Εισαγωγή:** Η νόσος του Crohn χαρακτηρίζεται από μία κατά τόπους χρόνια διατοιχωματική κοκκιωματώδη φλεγμονή, η οποία μπορεί να εντοπίζεται σε οποιοδήποτε σημείο του γαστρεντερικού σωλήνα, από το στόμα έως τον πρωκτό. Η νόσος συχνότερα εντοπίζεται στον τελικό ειλεό, στην ειλεοτυφλική περιοχή, στο κόλον και στην περιπρωκτική περιοχή και μπορεί να ταξινομηθεί περαιτέρω σε φλεγμονώδη, συριγγιώδη και στενωτική νόσο. Η νόσος του Crohn φαίνεται να επηρεάζει συχνότερα τις γυναίκες σε σύγκριση με τους άνδρες. Συνήθως προσβάλλει ηλικιακές ομάδες μεταξύ 10 έως 40 ετών, με τη μεγαλύτερη επίπτωση να αφορά σε άτομα ηλικίας μεταξύ 15 και 20 έτη. Η επίπτωση της νόσου του Crohn εκτιμάται ότι αφορά σε 5.6 περιπτώσεις ανά 100000 του γενικού πληθυσμού και είναι σημαντικά υψηλότερη στις Ηνωμένες Πολιτείες της Αμερικής και στις χώρες της Ευρώπης συγκριτικά με την Ασία και την Αφρική.

**Περιγραφή περίπτωσης:** Η παρουσίαση του περιστατικού μας αφορά στην επιτυχή έκβαση εγκυμοσύνης σε πρωτότοκο έγκυο, ηλικίας 21 ετών, με διαγνωσμένη από πενταετίας νόσο του Crohn η οποία κατά τη σύλληψη και σε όλη τη διάρκεια της εγκυμοσύνης υπό φαρμακευτική αγωγή ήταν σε ύφεση. Η εγκυμοσύνη υπό συστηματική παρακολούθηση εξελίχθηκε ομαλά χωρίς επιπλοκές για τη μητέρα και το έμβρυο και το νεογνό. Μετά από τη συμπλήρωση της 38<sup>ης</sup> εβδομάδας της εγκυμοσύνης επιλέχθηκε η εκτέλεση προγραμματισμένης καισαρικής τομής. Η καισαρική τομή ήταν χωρίς επιπλοκές. Η πορεία της λοχείας ήταν ομαλή. Επίσης, οκτώ μήνες αργότερα η νόσος παρέμενε σε πλήρη ύφεση.

**Συζήτηση:** Η νόσος του Crohn είναι φλεγμονώδης νόσος του εντέρου που προσβάλλει συνήθως άτομα αναπαραγωγικής ηλικίας. Όπως και στη δική μας ασθενή, τα αναπαραγωγικά προβλήματα συχνά προκύπτουν κατά τη διάρκεια της νόσου. Σε έγκυες με νόσο του Crohn η επιτυχής έκβαση της εγκυμοσύνης προϋποθέτει προσπάθεια σύλληψης κατά τη διάρκεια της ύφεσης της νόσου και διατήρηση της φαρμακευτικής αγωγής σε όλη τη διάρκεια της εγκυμοσύνης, προκειμένου η νόσος να διατηρηθεί σε κατάσταση ύφεσης. Η ύπαρξη εξειδικευμένης ιατρικής ομάδας αποτελούμενη από γαστρεντερολόγο, χειρουργό και μαιευτήρα-γυναικολόγο σε στενή συνεργασία μεταξύ τους κρίνεται αναγκαία, προκειμένου να επιτευχθεί η καλύτερη δυνατή μαιευτική παρακολούθηση αυτών των εγκύων ασθενών και να διασφαλισθεί κατά το μέγιστο δυνατό το καλύτερο περιγεννητικό αποτέλεσμα.



ΕΛΛΗΝΙΚΗ ΕΤΑΙΡΕΙΑ  
ΕΜΒΡΥΟΜΗΤΡΙΚΗΣ  
ΙΑΤΡΙΚΗΣ

ΥΒΡΙΔΙΚΟ

14<sup>ο</sup>

24-26  
ΑΠΡΙΛΙΟΥ

ΕΜΒΡΥΟΜΗΤΡΙΚΗΣ ΙΑΤΡΙΚΗΣ

2026

HOTEL KAZARMA  
ΛΙΜΝΗ ΠΛΑΣΤΗΡΑ

## EP-06

### ΟΥΡΗΤΗΡΟΥΔΡΟΝΕΦΡΩΣΗ ΣΧΕΤΙΖΟΜΕΝΗ ΜΕ ΜΕΓΑΛΟ ΜΕΤΑ ΚΑΙΣΑΡΙΚΗ ΤΟΜΗ ΑΙΜΑΤΩΜΑ ΤΟΥ ΚΥΣΤΕΟΜΗΤΡΙΚΟΥ ΚΟΛΠΩΜΑΤΟΣ: ΠΕΡΙΓΡΑΦΗ ΜΙΑΣ ΣΠΑΝΙΑΣ ΜΑΙΕΥΤΙΚΗΣ ΕΠΙΠΛΟΚΗΣ

Κούτσια Βασ.,<sup>1</sup> Τούλιος Γ.,<sup>1</sup> Θανασά Ευθ.,<sup>2</sup> Θανασά Α.,<sup>2</sup> Κοντοχρήστος Βασ.,<sup>1</sup> Θανασάς Ι.<sup>1</sup>

<sup>1</sup>Μαιευτική & Γυναικολογική κλινική, Γενικό Νοσοκομείο Τρικάλων, Τρίκαλα, Ελλάδα

<sup>2</sup>Τμήμα Επιστημών Υγείας, Ιατρική Σχολή, Αριστοτέλειο Πανεπιστήμιο Θεσσαλονίκης, Θεσσαλονίκη, Ελλάδα

**Εισαγωγή:** Το αιμάτωμα του κυστεομητρικού κοιλώματος μετά καισαρική τομή αποτελεί σπάνια επιλόχεια επιπλοκή. Ειδικά πρωτόκολλα αντιμετώπισης δεν υπάρχουν. Σε γενικές γραμμές, η αποτυχία της συντηρητικής θεραπείας με αντιβιοτικά απαιτεί την εκτέλεση επανεπέμβασης και τη χειρουργική παροχέτευση του αιματώματος.

**Περιγραφή περίπτωσης:** Η περιγραφή της περίπτωσης μας αφορά σε έγκυο πρωτοτόκο, η οποία διανύοντας την 40<sup>η</sup> εβδομάδα της εγκυμοσύνης γέννησε με καισαρική τομή. Την 3<sup>η</sup> μετεγχειρητική ημέρα η λεχωίδα σε σταθερή αιμοδυναμική κατάσταση εμφάνισε εμπύρετη λοίμωξη, κατά τη διερεύνηση της οποίας διαπιστώθηκε η παρουσία αιματώματος στην περιοχή του κυστεομητρικού κοιλώματος σχετιζόμενη με μέτριου βαθμού δεξιά ουρητηρουδρονέφρωση. Η αποτυχία της συντηρητικής αντιμετώπισης οδήγησε στην απόφαση για την εκτέλεση επαναληπτικής λαπαροτομίας μία εβδομάδα αργότερα. Στο χειρουργείο διαπιστώθηκε ευμέγεθες αιμάτωμα στην περιοχή του κυστεομητρικού κοιλώματος με οπισθοπεριτοναϊκή επέκταση στο δεξιό παραμήτριο. Έγινε χειρουργική παροχέτευση του αιματώματος και επιμελής αιμόσταση στην περιοχή του κυστεομητρικού χώρου. Η ασθενής εξήλθε από την κλινική την πέμπτη μετεγχειρητική ημέρα μετά από την επανεπέμβαση. Δύο εβδομάδες αργότερα, κατά τον υπερηχογραφικό έλεγχο διαπιστώθηκε πλήρης αποκατάσταση των βλαβών στην περιοχή του κυστεομητρικού χώρου και στον δεξιό νεφρό.

**Συζήτηση:** Το αιμάτωμα του κυστεομητρικού κοιλώματος μετά καισαρική τομή χωρίς συρραφή του σπλαχνικού περιτοναίου αποτελεί σπάνια επιλόχεια επιπλοκή. Η εκτεταμένη πλευρική επέκταση στον οπισθοπεριτοναϊκό χώρο του παραμητρίου και η συσχέτισή του με ουρητηρουδρονέφρωση από πίεση του κατώτερου τμήματος του ουρητήρα αποτελεί μοναδική περίπτωση περιγραφείσα στη διεθνή βιβλιογραφία. Παρά τη σπανιότητά του, το αιμάτωμα του κυστεομητρικού κοιλώματος πρέπει να συμπεριλαμβάνεται στη διαφορική διάγνωση των λεχωίδων που εμφανίζουν σημεία ενδοκοιλιακής λοίμωξης με ή χωρίς αιμοδυναμική αστάθεια κατά την άμεση μετεγχειρητική περίοδο μετά από καισαρική τομή, με σκοπό τη μείωση της μητρικής νοσηρότητας και θνησιμότητας.



ΕΛΛΗΝΙΚΗ ΕΤΑΙΡΕΙΑ  
ΕΜΒΡΥΟΜΗΤΡΙΚΗΣ  
ΙΑΤΡΙΚΗΣ

ΥΒΡΙΔΙΚΟ

14<sup>ο</sup>

24-26  
ΑΠΡΙΛΙΟΥ

ΕΜΒΡΥΟΜΗΤΡΙΚΗΣ ΙΑΤΡΙΚΗΣ

2026

HOTEL KAZARMA  
ΛΙΜΝΗ ΠΛΑΣΤΗΡΑ

## EP-07

### ΠΡΟΚΛΗΣΗ ΤΟΚΕΤΟΥ: ΣΥΓΚΡΙΣΗ ΦΑΡΜΑΚΕΥΤΙΚΩΝ ΚΑΙ ΜΗΧΑΝΙΚΩΝ ΜΕΘΟΔΩΝ ΒΑΣΕΙ ΔΙΕΘΝΩΝ ΚΑΤΕΥΘΥΝΤΗΡΙΩΝ ΟΔΗΓΙΩΝ

Τζιόρα Τ.

Ιατρική Σχολή, Πανεπιστήμιο Ιωαννίνων

**Σκοπός:** Να παρουσιαστεί η εφαρμογή των τεκμηριωμένων μεθόδων πρόκλησης τοκετού και να αξιολογηθεί η αποτελεσματικότητά τους σε σχέση με την ωριμότητα του τραχήλου, την ασφάλεια μητέρας και εμβρύου, καθώς και την πιθανότητα μείωσης της καισαρικής τομής.

**Υλικό και μέθοδος:** Διεξήχθη βιβλιογραφική ανασκόπηση σε βάσεις δεδομένων PubMed, Cochrane και Scopus, με λέξεις-κλειδιά: Induction of Labour, Bishop Score, Prostaglandins, Oxytocin, Foley Catheter. Επιλέχθηκαν άρθρα με κλινικές και συστηματικές μελέτες και κατευθυντήριες οδηγίες WHO, ACOG, NICE για την αξιολόγηση αποτελεσματικότητας και ασφάλειας μητέρας και εμβρύου.

**Αποτελέσματα:** Οι φαρμακευτικές (προσταγλανδίνες, οξυτοκίνη) και οι μηχανικές μέθοδοι πρόκλησης τοκετού (Foley balloon) παρουσιάζουν συγκρίσιμη αποτελεσματικότητα ως προς την επίτευξη τοκετού και τα ποσοστά καισαρικής τομής, όταν εφαρμόζονται με σωστές ενδείξεις και παρακολούθηση. Οι φαρμακευτικές μέθοδοι σχετίζονται με υψηλότερη συχνότητα υπερδιέγερσης της μήτρας και παθολογικού καρδιοτοκογραφήματος, ενώ οι μηχανικές μέθοδοι εμφανίζουν ευνοϊκότερο προφίλ ασφάλειας ως προς το έμβρυο, ιδιαίτερα σε γυναίκες με προηγούμενη καισαρική τομή. Οι οδηγίες συστήνουν επιλογή μεθόδου βάσει της ωριμότητας του τραχήλου (Bishop score), της μαιευτικής κατάστασης και των συνυπαρχουσών παθολογιών, ενώ η πρόκληση μεταξύ 41-42 εβδομάδων κύησης συνδέεται με μείωση περιγεννητικής νοσηρότητας και θνησιμότητας σε σχέση με την αναμονή.

**Συμπεράσματα:** Η πρόκληση τοκετού είναι αποτελεσματική και ασφαλής όταν εφαρμόζεται σύμφωνα με κατευθυντήριες οδηγίες, με επιλογή μεθόδου βάσει Bishop score και στενή μητρική-εμβρυϊκή παρακολούθηση. Οι φαρμακευτικές και μηχανικές μέθοδοι έχουν παρόμοια αποτελεσματικότητα, με αυξημένο κίνδυνο υπερδιέγερσης στις προσταγλανδίνες.



ΕΛΛΗΝΙΚΗ ΕΤΑΙΡΕΙΑ  
ΕΜΒΡΥΟΜΗΤΡΙΚΗΣ  
ΙΑΤΡΙΚΗΣ

ΥΒΡΙΔΙΚΟ

14<sup>ο</sup>

24-26  
ΑΠΡΙΛΙΟΥ

ΕΜΒΡΥΟΜΗΤΡΙΚΗΣ ΙΑΤΡΙΚΗΣ

2026

HOTEL KAZARMA  
ΛΙΜΝΗ ΠΛΑΣΤΗΡΑ

**EP-08**

## Ο ΡΟΛΟΣ ΤΗΣ ΜΑΙΑΣ ΣΤΙΣ ΠΕΡΙΓΕΝΝΗΤΙΚΕΣ ΨΥΧΙΚΕΣ ΔΙΑΤΑΡΑΧΕΣ - ΑΝΑΣΚΟΠΗΣΗ ΤΗΣ ΒΙΒΛΙΟΓΡΑΦΙΑΣ.

Πατσιατζή Αναστασία

Μαία MSc, PhD(c), Ακαδημαϊκή Υπότροφος, Τμήμα Μαιευτικής, Διεθνές Πανεπιστήμιο της Ελλάδος

**Σκοπός:** Η παρούσα εργασία αποσκοπεί στην ανασκόπηση της σύγχρονης βιβλιογραφίας σχετικά με τον ρόλο της μαιίας στην πρόληψη, έγκαιρη αναγνώριση και διαχείριση των περιγεννητικών ψυχικών διαταραχών. Θα παρουσιαστούν οι ορισμοί των περιγεννητικών ψυχικών διαταραχών και προτάσεις για κλινική πράξη και έρευνα.

**Υλικά και Μέθοδος:** Πραγματοποιήθηκε ανασκόπηση της διεθνούς βιβλιογραφίας σε επιστημονικές βάσεις δεδομένων (PubMed/MEDLINE, Scopus, Web of Science και Google Scholar) για την τελευταία δεκαπενταετία. Συμπεριλήφθηκαν ερευνητικά άρθρα, κατευθυντήριες οδηγίες και συστηματικές ανασκοπήσεις που αφορούν την εμπλοκή της μαιίας στην περιγεννητική φροντίδα ψυχικής υγείας.

**Αποτελέσματα:** Τα ευρήματα καταδεικνύουν ότι οι μαιίες κατέχουν μοναδική θέση στην υγεία των γυναικών, αποτελώντας κρίσιμο σημείο επαφής για τον εντοπισμό ζητημάτων ψυχικής υγείας. Η ανάπτυξη σχέσης εμπιστοσύνης διευκολύνει την αποκάλυψη συμπτωμάτων και την έγκαιρη παραπομπή σε εξειδικευμένες υπηρεσίες. Παράλληλα, αναδεικνύεται η ανάγκη για συνεχή εκπαίδευση των μαιών και διεπιστημονική συνεργασία.

**Συμπεράσματα:** Στην Ελλάδα, παρότι το πλαίσιο εκπαίδευσης της Μαιευτικής ακολουθεί Ευρωπαϊκές κατευθύνσεις, η εικόνα παραμένει λιγότερο τεκμηριωμένη ως προς το τι εφαρμόζεται με συνέπεια στην καθημερινή κλινική φροντίδα. Επομένως, προκύπτει η ανάγκη για στοχευμένη δράση που να βασίζεται σε πραγματικά δεδομένα, δηλαδή να αποτυπωθεί με σαφήνεια το επίπεδο ετοιμότητας, οι δεξιότητες επικοινωνίας και οι πρακτικές ανίχνευσης/διαχείρισης, αλλά και να διερευνηθεί πώς μπορούν να εφαρμοστούν ρεαλιστικά οργανωμένες πρακτικές υποστήριξης και παρακολούθησης, με σαφείς οδούς παραπομπής και διεπιστημονική συνεργασία. Έτσι, μπορεί να σχεδιαστεί ουσιαστική εκπαίδευση και να προταθούν εφαρμόσιμες παρεμβάσεις που να ανταποκρίνονται στις ανάγκες του ελληνικού συστήματος υγείας και των γυναικών στην περιγεννητική περίοδο βελτιώνοντας τα περιγεννητικά αποτελέσματα.



ΕΛΛΗΝΙΚΗ ΕΤΑΙΡΕΙΑ  
ΕΜΒΡΥΟΜΗΤΡΙΚΗΣ  
ΙΑΤΡΙΚΗΣ

ΥΒΡΙΔΙΚΟ

14<sup>ο</sup>

24-26  
ΑΠΡΙΛΙΟΥ

ΕΜΒΡΥΟΜΗΤΡΙΚΗΣ ΙΑΤΡΙΚΗΣ

2026

HOTEL KAZARMA  
ΛΙΜΝΗ ΠΛΑΣΤΗΡΑ

## EP-09

### ΤΡΟΠΟΙ ΤΟΚΕΤΟΥ ΣΕ ΕΝΑ ΔΕΥΤΕΡΟΒΑΘΜΙΟ ΝΟΣΟΚΟΜΕΙΟ ΚΑΙ Ο ΡΟΛΟΣ ΤΗΣ ΕΠΑΝΑΛΗΠΤΙΚΗΣ ΚΑΙΣΑΡΙΚΗΣ ΤΟΜΗΣ: ΔΕΔΟΜΕΝΑ ΔΕΚΑΕΤΙΑΣ

Ελένη Καρακικέ, Σοφία Καλαντζή, Μαρία-Ελένη Ζαχαράκη, Ηλιάννα Λιάλιου, Ελένη Χρυσάφοπούλου, Κωνσταντίνος Ζαχαρής, Σταύρος Κραββαρίτης, Θεόδωρος Χαρίτος, Αναστασία Φούκα

Μαιευτική-Γυναικολογική Κλινική, Γενικό Νοσοκομείο Λαμίας, Λαμία, Ελλάδα

**Σκοπός:** Σκοπός της μελέτης είναι η περιγραφή και η ανάλυση της κατανομής των τρόπων τοκετού κατά την τελευταία δεκαετία σε ένα δευτεροβάθμιο νοσοκομείο, καθώς και η αποτύπωση της συχνότητας των επαναληπτικών καισαρικών τομών.

**Υλικό – Μέθοδος:** Διενεργήθηκε αναδρομική περιγραφική μελέτη των τοκετών που πραγματοποιήθηκαν στη μαιευτική κλινική ενός δευτεροβάθμιου νοσοκομείου κατά την περίοδο 2016–2025. Καταγράφηκαν οι φυσιολογικοί τοκετοί, οι υποβοηθούμενοι κολπικοί τοκετοί, οι καισαρικές τομές και το υποσύνολο των καισαρικών με ένδειξη προηγηθείσα καισαρική τομή.

**Αποτελέσματα:** Το ποσοστό καισαρικών τομών ανήλθε κατά μέσο όρο στο 61,43% (εύρος 55,73%–67,13%). Οι καισαρικές τομές λόγω προηγηθείσας καισαρικής τομής αντιστοιχούσαν στο 46,77% των καισαρικών (εύρος 39,32%–53,23%) και στο 28,83% του συνόλου των γεννήσεων (εύρος 22,44%–35,08%). Το ποσοστό υποβοηθούμενων κολπικών τοκετών επί του συνόλου των κολπικών τοκετών ήταν κατά μέσο όρο 19,33% (εύρος 12,70%–25,76%).

**Συμπεράσματα:** Η μελέτη καταδεικνύει τα υψηλά ποσοστά καισαρικών τομών, με σημαντική συμμετοχή των επαναληπτικών καισαρικών, καθώς και τη χαμηλή εφαρμογή του υποβοηθούμενου κολπικού τοκετού. Η απουσία αυτοτελούς ιατρονομικού πλαισίου και η αλλαγή της μαιευτικής κουλτούρας φαίνεται να αποτελούν παράγοντες που συμβάλλουν στην τρέχουσα κατανομή των τρόπων τοκετού. Η ενίσχυση της ορθής εφαρμογής του υποβοηθούμενου κολπικού τοκετού και η προώθηση του κολπικού τοκετού μετά από καισαρική ενδέχεται να συμβάλουν στη μείωση των καισαρικών τομών καθώς και στη βελτίωση της μαιευτικής πρακτικής.



ΕΛΛΗΝΙΚΗ ΕΤΑΙΡΕΙΑ  
ΕΜΒΡΥΟΜΗΤΡΙΚΗΣ  
ΙΑΤΡΙΚΗΣ

ΥΒΡΙΔΙΚΟ

14<sup>ο</sup>

24-26  
ΑΠΡΙΛΙΟΥ

ΕΜΒΡΥΟΜΗΤΡΙΚΗΣ ΙΑΤΡΙΚΗΣ

2026

HOTEL KAZARMA  
ΛΙΜΝΗ ΠΛΑΣΤΗΡΑ

## EP-10

### ΟΞΥ ΠΝΕΥΜΟΝΙΚΟ ΟΙΔΗΜΑ ΣΕ ΕΔΑΦΟΣ ΠΡΟΕΚΚΛΑΜΨΙΑΣ ΣΤΗ ΛΟΧΕΙΑ: ΠΕΡΙΓΡΑΦΗ ΠΕΡΙΠΤΩΣΗΣ

Σοφία Καλαντζή, Κωνσταντίνος Ζαχαρήs, Ελένη Καρακικέ, Σταύρος Κραββαρίτης, Θεόδωρος Χαρίτος, Αναστασία Φούκα

Μαιευτική-Γυναικολογική Κλινική, Γενικό Νοσοκομείο Λαμίας, Λαμία, Ελλάδα

**Σκοπός:** Η πρωτοεμφανιζόμενη προεκλαμψία στη λοχεία είναι μία ανεπαρκώς μελετημένη νοσολογική οντότητα. Η διάγνωσή της θα πρέπει να λαμβάνεται υπόψιν σε γυναίκες με νεοεμφανιζόμενη υπέρταση 48 ώρες έως 6 εβδομάδες μετά τον τοκετό. Δεν έχει καταστεί ακόμα σαφές αν η επιλόχειος προεκλαμψία αποτελεί ξεχωριστή νοσολογική οντότητα από την προεκλαμψία της κύησης. Αρτηριακή υπέρταση κατά τη λοχεία μπορεί να εμφανιστεί de novo στη λοχεία, αλλά είναι πιο σύνηθες να εμφανιστεί σε γυναίκες με διαταραχή της αρτηριακής πίεσης κατά την κύηση. Στη παρούσα μελέτη περιγράψουμε μία σπάνια περίπτωση επιλόχειας προεκλαμψίας με συνοδό πνευμονικό οίδημα.

**Υλικό- μέθοδος:** Λεχώιδα 39 χρονών, προσήλθε την 10<sup>η</sup> μετεγχειρητική ημέρα μετά από καισαρική τομή στο Τμήμα Επειγόντων Περιστατικών λόγω δύσπνοιας. Κατά την εισαγωγή παρουσίαζε ΑΠ 170/98 mmHg, σφύξεις 48/min, SpO<sub>2</sub> 91% και ήπια ταχύπνοια. Κλινικά διαπιστώθηκαν αμφοτερόπλευρα οιδήματα σφυρών και υγροί λεπτοί ρόγχοι βάσεων. Τα αέρια αίματος ανέδειξαν υποξυγοναιμία (pO<sub>2</sub>=61,3 mmHg). Ετέθησαν δύο φλεβικές γραμμές, ουροκαθετήρας, monitoring, ρινική κάνουλα στα 3L O<sub>2</sub>/min και θέση ασθενούς ημικαθιστή σε 90°. Στον εργαστηριακό έλεγχο ανευρέθηκε ήπια αύξηση ηπατικών ενζύμων, LDH 332U/L και D-dimers 3793ng/ml. Η ακτινογραφία θώρακος αποκάλυψε αμφοτερόπλευρες περιαγγειακές θολερότητες, πλευριτικές συλλογές και αύξηση αγγειακής σκίασης. Χορηγήθηκαν άμεσα 5mg αμλοδιπίνης per os και 40mg φουροσεμίδης IV. Έγινε αξονική τομογραφία θώρακος λόγω αυξημένων D-dimers όπου αποκλείστηκε η πνευμονική εμβολή όμως παρατηρήθηκαν ευρήματα οξέος πνευμονικού οιδήματος, χωρίς περικαρδιακή συλλογή και καρδιομεγαλία. Το υπερηχογράφημα καρδιάς δεν ανέδειξε παθολογικά ευρήματα με φυσιολογικό κλάσμα εξώθησης 65%.

**Αποτελέσματα:** Η ασθενής εισήχθη με διάγνωση επιλόχειας προεκλαμψίας και πνευμονικού οιδήματος. Ξεκίνησε άμεσα αγωγή με θεϊκό μαγνήσιο και συστηματική χορήγηση 5mg αμλοδιπίνης και 20mg φουροσεμίδης. Η συλλογή ούρων 24ώρου ανέδειξε πρωτεϊνουρία 520mg/24h. Κατά τη νοσηλεία τα επίπεδα μαγνησίου ορού κυμάνθηκαν έως 4.2mg/dL, η ασθενής παρουσίασε ικανοποιητική διούρηση και σταδιακή ρύθμιση της αρτηριακής πίεσης και εξήλθε τη 14η ημέρα λοχείας.

**Συμπεράσματα:** Το οξύ πνευμονικό οίδημα αποτελεί σπάνια αλλά δυνητικά απειλητική επιπλοκή της επιλόχειας προεκλαμψίας. Η έγκαιρη αναγνώριση και η κατάλληλη αντιμετώπιση είναι καθοριστικής σημασίας για τη μείωση της μητρικής νοσηρότητας και θνησιμότητας. Η ενίσχυση της κλινικής επαγρύπνησης και η ενημέρωση των λεχωίδων πριν το εξιτήριο κρίνονται απαραίτητες.



ΕΛΛΗΝΙΚΗ ΕΤΑΙΡΕΙΑ  
ΕΜΒΡΥΟΜΗΤΡΙΚΗΣ  
ΙΑΤΡΙΚΗΣ

ΥΒΡΙΔΙΚΟ

14<sup>ο</sup>

24-26  
ΑΠΡΙΛΙΟΥ

ΕΜΒΡΥΟΜΗΤΡΙΚΗΣ ΙΑΤΡΙΚΗΣ

2026

HOTEL KAZARMA  
ΛΙΜΝΗ ΠΛΑΣΤΗΡΑ

## EP-11

### ΓΕΝΝΗΣΕΙΣ ΠΟΛΥ ΧΑΜΗΛΟΥ ΒΑΡΟΥΣ ΣΤΗΝ ΕΛΛΑΔΑ: ΔΙΑΧΡΟΝΙΚΕΣ ΤΑΣΕΙΣ 1980-2023

Βλαχάδης Ν<sup>1</sup>, Σιούτης Δ<sup>1</sup>, Χριστοδουλάκη Χ<sup>2</sup>, Μαχαιριώτης Ν<sup>1</sup>, Λούης Κ<sup>1</sup>, Σιώρη Μ<sup>3</sup>, Παναγόπουλος Π<sup>1</sup>

- (1) Γ' Μαιευτική-Γυναικολογική Κλινική, Εθνικό και Καποδιστριακό Πανεπιστήμιο Αθηνών, Ιατρική Σχολή, Νοσοκομείο Αττικό, Αθήνα
- (2) Μαιευτική-Γυναικολογική Κλινική, Νοσοκομείο Χανίων, Χανιά
- (3) Κέντρο Υγείας Βύρωνα, Αθήνα

**Σκοπός:** Το πολύ χαμηλό βάρος γέννησης (βάρος < 1.500 g) αποτελεί έναν από τους σημαντικότερους παράγοντες κινδύνου νεογνικής θνησιμότητας και νοσηρότητας, ενώ συσχετίζεται επίσης με αυξημένη πιθανότητα εμφάνισης απώτερων νευροαναπτυξιακών και μεταβολικών διαταραχών. Σκοπός της παρούσας μελέτης είναι η παρουσίαση και ανάλυση των διαχρονικών τάσεων των γεννήσεων πολύ χαμηλού βάρους στην Ελλάδα κατά την περίοδο 1980-2023.

**Υλικό και Μέθοδος:** Πραγματοποιήθηκε στατιστική επεξεργασία των δεδομένων των γεννήσεων ζώντων στην Ελλάδα για την περίοδο 1980-2023 (σύνολο: 4.593.229 γεννήσεις), κατά βάρος γέννησης. Υπολογίστηκαν οι ετήσιοι δείκτες πολύ χαμηλού βάρους γέννησης (%) και διερευνήθηκαν οι διαχρονικές τάσεις με τη χρήση μοντέλων παλινδρόμησης, μέσω εκτίμησης της ετήσιας ποσοστιαίας μεταβολής (Annual Percent Change, APC) με 95% διαστήματα εμπιστοσύνης (95% CI).

**Αποτελέσματα:** Το ποσοστό των γεννήσεων πολύ χαμηλού βάρους αυξήθηκε κατά περίπου 70%, από την ελάχιστη τιμή 0,70% το 1980 στη μέγιστη τιμή 1,20% το 2010. Τα έτη 2022 και 2023 τα αντίστοιχα ποσοστά ήταν 1,13% και 1,07%. Η συνολική τάση ήταν ανοδική, με σταθερό μέσο ετήσιο ρυθμό μεταβολής (APC) 0,9% (95% CI: 0,7% έως 1,1%,  $p < 0,001$ ).

**Συμπεράσματα:** Κατά την περίοδο 1980-2023, η Ελλάδα κατέγραψε συνεχή ανοδική τάση στις γεννήσεις νεογνών με πολύ χαμηλό βάρος γέννησης (< 1.500 g). Τα ευρήματα αυτά είναι ιδιαίτερα σημαντικά για την Εμβρυομητρική Ιατρική και αναδεικνύουν σημαντικές προκλήσεις για τη Δημόσια Υγεία. Η συνεχής παρακολούθηση των δεικτών πολύ χαμηλού βάρους γέννησης και η ενίσχυση της προγεννητικής φροντίδας, ιδίως στις κτήσεις υψηλού κινδύνου, αποτελούν κρίσιμες προϋποθέσεις για τη βελτίωση των δεικτών και την μείωση των δυσμενών επιπτώσεων του πολύ χαμηλού βάρους γέννησης.



ΕΛΛΗΝΙΚΗ ΕΤΑΙΡΕΙΑ  
ΕΜΒΡΥΟΜΗΤΡΙΚΗΣ  
ΙΑΤΡΙΚΗΣ

ΥΒΡΙΔΙΚΟ

14<sup>ο</sup>

24-26  
ΑΠΡΙΛΙΟΥ

ΕΜΒΡΥΟΜΗΤΡΙΚΗΣ ΙΑΤΡΙΚΗΣ

2026

HOTEL KAZARMA  
ΛΙΜΝΗ ΠΛΑΣΤΗΡΑ

## EP-12

### ΔΙΕΡΕΥΝΗΣΗ ΤΗΣ ΣΥΣΧΕΤΙΣΗΣ ΤΗΣ ΑΔΕΝΟΜΥΩΣΗΣ ΜΕ ΤΟΝ ΚΙΝΔΥΝΟ ΠΡΩΩΡΟΥ ΤΟΚΕΤΟΥ

Βλαχάδης Ν<sup>1</sup>, Μαχαιριώτης Ν<sup>1</sup>, Χριστοδουλάκη Χ<sup>2</sup>, Παναγόπουλος Π<sup>1</sup>

(1) Γ' Μαιευτική-Γυναικολογική Κλινική, Εθνικό και Καποδιστριακό Πανεπιστήμιο Αθηνών, Ιατρική Σχολή, Νοσοκομείο Αττικό, Αθήνα

(2) Μαιευτική-Γυναικολογική Κλινική, Νοσοκομείο Χανίων, Χανιά

**Σκοπός:** Σκοπός της παρούσας μελέτης είναι η διερεύνηση της συσχέτισης της αδеноμύωσης με τον κίνδυνο πρόωρου τοκετού (< 37 εβδομάδες κύησης) μέσω της συστηματικής παρουσίασης των συνδυαστικών κλινικών δεδομένων των διαθέσιμων μετα-αναλύσεων.

**Υλικό και Μέθοδος:** Πραγματοποιήθηκε συστηματική αναζήτηση στη βάση δεδομένων PubMed για μετα-αναλύσεις που διερεύνησαν τον κίνδυνο πρόωρου τοκετού σε γυναίκες με αδеноμύωση. Στην ανάλυση περιλήφθηκαν πέντε επιλέξιμες μετα-αναλύσεις που δημοσιεύθηκαν κατά την περίοδο 2019–2025.

**Αποτελέσματα:** Τα συνδυαστικά αποτελέσματα των μετα-αναλύσεων ανέδειξαν συσχέτιση της παρουσίας αδеноμύωσης με αυξημένη πιθανότητα πρόωρου τοκετού κατά 1,66 έως 3,05 φορές: (1) OR = 1,66, 95% CI: 1,03–2,67 (5 μελέτες), (2) OR = 2,65, 95% CI: 2,07–3,39 (6 μελέτες), (3) OR = 2,74, 95% CI: 1,89–3,97 (5 μελέτες) και (4) OR = 3,05, 95% CI: 2,08–4,47 (6 μελέτες). Τα αποτελέσματα της ανάλυσης ευαισθησίας έδειξαν θετική συσχέτιση της αδеноμύωσης με τον κίνδυνο πρόωρου τοκετού τόσο στις κύσεις μετά από φυσική σύλληψη (OR = 3,25, 95% CI: 1,50–7,01, 2 μελέτες) όσο και στις κύσεις μετά από υποβοηθούμενη αναπαραγωγή (OR = 4,49, 95% CI: 1,89–10,64, 3 μελέτες). Επιπλέον, ο συνδυαστικός κίνδυνος για τις γυναίκες με συνυπάρχουσα αδеноμύωση και ενδομητρίωση υπολογίστηκε ως OR = 4,60 (95% CI: 2,16–9,79, 2 μελέτες) για τον πρόωρο τοκετό και ως OR = 7,29 (95% CI: 2,53–21,02, 2 μελέτες) για τον πολύ πρόωρο τοκετό (< 32 εβδομάδες κύησης).

**Συμπεράσματα:** Τα διαθέσιμα κλινικά δεδομένα καταδεικνύουν αυξημένο κίνδυνο πρόωρου τοκετού στις γυναίκες με αδеноμύωση. Τα ευρήματα υπογραμμίζουν την ανάγκη στενότερης προγεννητικής παρακολούθησης των εγκύων με αδеноμύωση.



ΕΛΛΗΝΙΚΗ ΕΤΑΙΡΕΙΑ  
ΕΜΒΡΥΟΜΗΤΡΙΚΗΣ  
ΙΑΤΡΙΚΗΣ

ΥΒΡΙΔΙΚΟ

14<sup>ο</sup>

24-26  
ΑΠΡΙΛΙΟΥ

ΕΜΒΡΥΟΜΗΤΡΙΚΗΣ ΙΑΤΡΙΚΗΣ

2026

HOTEL KAZARMA  
ΛΙΜΝΗ ΠΛΑΣΤΗΡΑ

## EP-13

### ΔΕΙΚΤΕΣ ΠΡΩΙΜΩΝ ΤΕΛΕΙΟΜΗΝΩΝ ΓΕΝΝΗΣΕΩΝ ΣΤΗΝ ΕΛΛΑΔΑ, 1980-2023

Βλαχάδης Ν<sup>1</sup>, Χριστοδουλάκη Χ<sup>2</sup>, Μαχαιριώτης Ν<sup>1</sup>, Σιούτης Δ<sup>1</sup>, Τσακιρίδης Ι<sup>3</sup>, Δαγκλής Θ<sup>3</sup>, Λούης Κ<sup>1</sup>, Σιώρη Μ<sup>4</sup>, Παναγόπουλος Π<sup>1</sup>

- (1) Γ' Μαιευτική-Γυναικολογική Κλινική, Εθνικό και Καποδιστριακό Πανεπιστήμιο Αθηνών, Ιατρική Σχολή, Νοσοκομείο Αττικό, Αθήνα
- (2) Μαιευτική-Γυναικολογική Κλινική, Νοσοκομείο Χανίων, Χανιά
- (3) Γ' Μαιευτική-Γυναικολογική Κλινική, Αριστοτέλειο Πανεπιστήμιο Θεσσαλονίκης, Νοσοκομείο Ιπποκράτειο, Θεσσαλονίκη
- (4) Κέντρο Υγείας Βύρωνα, Αθήνα

**Σκοπός:** Οι πρώιμες τελειόμηνες (early term) γεννήσεις ορίζονται ως αυτές στις 37+0 ως 38+6 εβδομάδες κύησης και συσχετίζονται με υψηλότερο κίνδυνο θνησιμότητας και νοσηρότητας, σε σύγκριση με τις γεννήσεις μετά την συμπλήρωση 39 εβδομάδων κύησης. Σκοπός της παρούσας μελέτης είναι η ανάλυση των δεικτών πρώιμων τελειόμηνων γεννήσεων στην Ελλάδα κατά την περίοδο 1980-2023.

**Υλικό και Μέθοδος:** Πραγματοποιήθηκε στατιστική επεξεργασία των δεδομένων των γεννήσεων ζώντων στην Ελλάδα για την περίοδο 1980-2023 (σύνολο: 4.595.020 γεννήσεις). Υπολογίστηκαν οι ετήσιοι δείκτες πρώιμων τελειόμηνων γεννήσεων (%) και διερευνήθηκαν οι διαχρονικές τάσεις με τη χρήση μοντέλων παλινδρόμησης, μέσω εκτίμησης της ετήσιας ποσοστιαίας μεταβολής (Annual Percent Change, APC).

**Αποτελέσματα:** Το ποσοστό των πρώιμων τελειόμηνων γεννήσεων παρουσίασε πτωτική τάση από το 1980 έως το 1997 (1980-1994: APC = -1,4%, 95% CI: -1,8% έως -0,9%. 1994-1997: APC = -12,8%, 95% CI: -14,4% έως -8,5%). Ακολούθησε ανοδική τάση την περίοδο 1997-2004 (APC = 3,2%, 95% CI: 2,0% έως 5,6%) και εκ νέου πτωτική τάση από το 2004 έως το 2010 (APC = -2,6%, 95% CI: -5,6% έως -2,0%). Κατά την πιο πρόσφατη περίοδο (2010-2023), ο δείκτης σταθεροποιήθηκε σε επίπεδα άνω του 40%. Κατά την περίοδο 1980-2023, η μείωση ήταν εντονότερη για τις γεννήσεις στις 37+0 έως 37+6 εβδομάδες κύησης, σε σύγκριση με τις γεννήσεις στις 38+0 έως 38+6 εβδομάδες (ετήσια μείωση 7,1% έναντι 2,1%, αντίστοιχα). Το 2023, ο δείκτης πρώιμων τελειόμηνων γεννήσεων ανήλθε σε 43,7%, ενώ συνολικά το 59,0% των γεννήσεων στη χώρα πραγματοποιήθηκε πριν από τη συμπλήρωση 39 εβδομάδων κύησης.

**Συμπεράσματα:** Οι πρώιμες τελειόμηνες γεννήσεις στην Ελλάδα παρουσιάζουν σταθεροποίηση σε επίπεδα υψηλότερα των άλλων ανεπτυγμένων χωρών. Δεδομένου ότι τα νεογνά αυτά διατρέχουν αυξημένο κίνδυνο άμεσης και απώτερης νοσηρότητας, τα ευρήματα της μελέτης αναδεικνύουν μια σημαντική πρόκληση για την Εμβρυομητρική Ιατρική και τη Δημόσια Υγεία στη χώρα.



ΕΛΛΗΝΙΚΗ ΕΤΑΙΡΕΙΑ  
ΕΜΒΡΥΟΜΗΤΡΙΚΗΣ  
ΙΑΤΡΙΚΗΣ

ΥΒΡΙΔΙΚΟ

14<sup>ο</sup>

24-26  
ΑΠΡΙΛΙΟΥ

ΕΜΒΡΥΟΜΗΤΡΙΚΗΣ ΙΑΤΡΙΚΗΣ

2026

HOTEL KAZARMA  
ΛΙΜΝΗ ΠΛΑΣΤΗΡΑ

## EP-14

### ΕΥΡΗΜΑΤΑ ΜΕΤΑ ΤΗ ΓΕΝΝΗΣΗ ΣΕ ΤΟΚΕΤΟ ΜΕ ΣΙΚΥΟΥΛΚΙΑ: ΔΙΑΦΟΡΟΔΙΑΓΝΩΣΗ ΜΕΤΑΞΥ ΜΗΧΑΝΙΚΟΥ ΤΡΑΥΜΑΤΟΣ ΚΑΙ ΠΡΟΫΠΑΡΧΟΥΣΑΣ ΥΠΟΞΙΑΣ

ΛΑΤΗ Ε.,

ΜΑΙΑ - ΕΛΕΥΘΕΡΟΣ ΕΠΑΓΓΕΛΜΑΤΙΑΣ

**Σκοπός εργασίας:** Η διαφοροδιάγνωση μεταξύ κακοήθους μηχανικού τραύματος από σικυουλκία (bentouza) και προϋπάρχουσας (προγεννητικής) υποξίας, με σκοπό την κλινική ακρίβεια και την προστασία των παρόχων υγείας από αβάσιμες κατηγορίες ιατρικού σφάλματος.

**Υλικά και Μέθοδος:** Ανασκόπηση της βιβλιογραφίας (Volpe's Neurology of the Newborn) και ανάλυση ιατροδικαστικών δεικτών, όπως ο κανόνας των 24 ωρών για τους «ερυθρούς νευρώνες» και η χρήση της μαγνητικής τομογραφίας (MRI-DWI).

**Αποτελέσματα:** Το μηχανικό τραύμα είναι εντοπισμένο (κάταγμα κρανίου, ρήξη γεφυρωτών φλεβών), ενώ η διάχυτη αιμορραγική διήθηση του τριχωτού και η διάχυτη υπαραχνοειδής αιμορραγία αποτελούν δείκτες συστηματικής υποξίας-ισχαιμίας. Η παρουσία ερυθρών νευρώνων σε νεογνά ηλικίας κάτω των 24 ωρών αποδεικνύει ότι η βλάβη προϋπήρχε του τοκετού. Η πρώιμη MRI (DWI) εντός 24-72 ωρών μπορεί να χρονολογήσει με ακρίβεια την προσβολή, αναδεικνύοντας προγεννητικές αλλοιώσεις (γλοιώση, ατροφία) που απαλλάσσουν τον μαιευτήρα από την ευθύνη του περιγεννητικού τραύματος.

**Συμπεράσματα:** Η αντικειμενική τεκμηρίωση μέσω παθολογοανατομικής εξέτασης πλακούντα, αερίων ομφαλίου αίματος και πρώιμης MRI είναι απαραίτητη. Η διάκριση μεταξύ εντοπισμένων μηχανικών ευρημάτων και διάχυτων υποξικών αλλοιώσεων αποτελεί την ισχυρότερη υπεράσπιση έναντι αβάσιμων ισχυρισμών κακής πρακτικής.



ΕΛΛΗΝΙΚΗ ΕΤΑΙΡΕΙΑ  
ΕΜΒΡΥΟΜΗΤΡΙΚΗΣ  
ΙΑΤΡΙΚΗΣ

ΥΒΡΙΔΙΚΟ

14<sup>ο</sup>

24-26  
ΑΠΡΙΛΙΟΥ

ΕΜΒΡΥΟΜΗΤΡΙΚΗΣ ΙΑΤΡΙΚΗΣ

2026

HOTEL KAZARMA  
ΛΙΜΝΗ ΠΛΑΣΤΗΡΑ

## EP-15

### Η ΔΟΚΙΜΑΣΙΑ ΔΙΕΓΕΡΣΗΣ ΤΟΥ ΕΜΒΡΥΪΚΟΥ ΤΡΙΧΩΤΟΥ: ΤΟ ΚΑΘΟΡΙΣΤΙΚΟ ΕΡΓΑΛΕΙΟ ΓΙΑ ΤΗΝ ΠΡΑΓΜΑΤΙΚΟΥ ΧΡΟΝΟΥ ΝΕΥΡΟΛΟΓΙΚΗ ΕΚΤΙΜΗΣΗ ΚΑΤΑ ΤΟΝ ΤΟΚΕΤΟ

ΛΑΤΗ Ε.

ΜΑΙΑ - ΕΛΕΥΘΕΡΟΣ ΕΠΑΓΓΕΛΜΑΤΙΑΣ

**Σκοπός εργασίας:** Η ανάδειξη της δοκιμασίας διέγερσης του εμβρυϊκού τριχωτού (Fetal Scalp Stimulation - FSS) ως της μοναδικής μεθόδου άμεσης, λειτουργικής νευρολογικής εκτίμησης του εμβρύου, υπερβαίνοντας τους περιορισμούς της παθητικής καρδιοτοκογραφίας.

**Υλικά και Μέθοδος:** Πραγματοποιήθηκε συστηματική ανασκόπηση της βιβλιογραφίας (ACOG, Cochrane, Volpe's Neurology of the Newborn) σχετικά με τον φυσιολογικό μηχανισμό της FSS. Αναλύθηκε η συσχέτιση της εμβρυϊκής επιτάχυνσης με την οξεοβασική ισορροπία και την ακεραιότητα του κεντρικού νευρικού συστήματος (ΚΝΣ).

**Αποτελέσματα:** Η FSS προκαλεί μια συμπαθητική απόκριση που απαιτεί ακέραιο αντανακλαστικό τόξο και επαρκή εγκεφαλική οξυγόνωση. Η πρόκληση επιτάχυνσης ( $\geq 15$  bpm για  $\geq 15$  sec) έχει αρνητική προγνωστική αξία (NPV) 99% για εμβρυϊκή οξέωση ( $pH \geq 7.20$ ). Σε αντίθεση με την παθητική παρακολούθηση, η FSS αποτελεί μια «νευρολογική εξέταση» in utero, καθώς η οξέωση καταστέλλει το ΚΝΣ, καθιστώντας το έμβρυο μη αντιδραστικό. Η δοκιμασία μειώνει την ανάγκη για επεμβατικές μεθόδους (FBS) και παρέχει αντικειμενική απόδειξη εμβρυϊκής ευεξίας.

**Συμπεράσματα:** Η FSS είναι ένα μη επεμβατικό, άμεσο και εξαιρετικά αξιόπιστο εργαλείο. Η ενσωμάτωσή της στην κλινική πρακτική είναι απαραίτητη για τη λήψη τεκμηριωμένων αποφάσεων και την αποφυγή περιττών παρεμβάσεων, αποδεικνύοντας τη νευρολογική ακεραιότητα του εμβρύου κατά τη διάρκεια του τοκετού



ΕΛΛΗΝΙΚΗ ΕΤΑΙΡΕΙΑ  
ΕΜΒΡΥΟΜΗΤΡΙΚΗΣ  
ΙΑΤΡΙΚΗΣ

ΥΒΡΙΔΙΚΟ

14<sup>ο</sup>

24-26  
ΑΠΡΙΛΙΟΥ

ΕΜΒΡΥΟΜΗΤΡΙΚΗΣ ΙΑΤΡΙΚΗΣ

2026

HOTEL KAZARMA  
ΛΙΜΝΗ ΠΛΑΣΤΗΡΑ

## EP-16

### Η ΑΠΟΤΕΛΕΣΜΑΤΙΚΟΤΗΤΑ ΤΗΣ ΔΙΠΛΗΣ ΠΕΡΙΔΕΣΗΣ ΤΡΑΧΗΛΟΥ ΚΑΙ ΤΗΣ ΚΑΤΑΚΛΙΣΗΣ ΣΤΗ ΔΙΑΧΕΙΡΙΣΗ ΤΡΑΧΗΛΙΚΗΣ ΑΝΕΠΑΡΚΕΙΑΣ ΚΑΤΑ ΤΟ ΔΕΥΤΕΡΟ ΤΡΙΜΗΝΟ ΤΗΣ ΚΥΗΣΗΣ: ΠΑΡΟΥΣΙΑΣΗ ΠΕΡΙΣΤΑΤΙΚΟΥ

Χριστακόπουλος Δ., Δημόπουλος Α., Κρικέλλη Ε., Τικούδη Ε., Τσιάμπα Ε., Τρομπούκης Α.

B Μ/Γ ΚΛΙΝΙΚΗ Γ.Ν.Μ. ΕΛΕΝΑ ΒΕΝΙΖΕΛΟΥ

#### Σκοπός της Εργασίας

Η τραχηλική ανεπάρκεια αποτελεί σημαντική αιτία απώλειας κύησης στο δεύτερο τρίμηνο και πρόωρου τοκετού, ιδίως σε γυναίκες με επιβαρυσμένο μαιευτικό ιστορικό. Σκοπός της παρούσας εργασίας είναι η παρουσίαση περιστατικού σχεδόν πλήρους τραχηλικής ανεπάρκειας, στο οποίο εφαρμόστηκε διαδοχική (διπλή) περιίδεση τραχήλου ως παρέμβαση διάσωσης μετά από αποτυχία αρχικής προφυλακτικής περιίδεσης.

#### Υλικά και Μέθοδος

Παρουσιάζεται γυναίκα 45 ετών με ιστορικό πέντε αποβολών δευτέρου τριμήνου, χωρίς γνωστά αίτια καθ' έξιν αποβολών, η οποία συνέλαβε μετά από εξωσωματική γονιμοποίηση με δωρεά ωαρίου. Στη 12η εβδομάδα τοποθετήθηκε προφυλακτική περιίδεση κατά Shirodkar. Στις 23 εβδομάδες διαπιστώθηκαν προχωρημένο funneling και λειτουργικό μήκος τραχήλου 3 mm, χωρίς διαστολή ή προβολή υμένων. Μετά από διεπιστημονική εκτίμηση και ενημέρωση της ασθενούς πραγματοποιήθηκε δεύτερη επείγουσα διακολπική περιίδεση. Ακολούθησε νοσηλεία με τοκολυτική αγωγή, προγεστερόνη, προφυλακτική αντιβίωση, κορτικοστεροειδή για ωρίμανση πνευμόνων, θρομβοπροφύλαξη και αυστηρή κατάκλιση, υπό στενή κλινική και υπερηχογραφική παρακολούθηση.

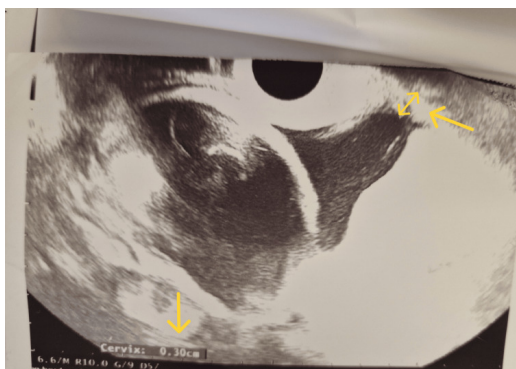
#### Αποτελέσματα

Η κύηση παρατάθηκε χωρίς περαιτέρω επιπλοκές έως τις 37+4 εβδομάδες, με σταθερή τραχηλική εικόνα και φυσιολογική εμβρυϊκή ανάπτυξη. Μετά την αφαίρεση των ραμμάτων περιίδεσης πραγματοποιήθηκε εκλεκτική καισαρική τομή λόγω ισχιακής προβολής. Γεννήθηκε υγιές θήλυ νεογνό με άριστους δείκτες Apgar, χωρίς ανάγκη νοσηλείας σε ΜΕΝΝ.

#### Συμπεράσματα

Η διαδοχική περιίδεση τραχήλου ενδέχεται να αποτελεί αποτελεσματική επιλογή σε επιλεγμένες περιπτώσεις αποτυχίας αρχικής περιίδεσης. Η ευνοϊκή έκβαση πιθανώς αντανακλά πολυπαραγοντική αντιμετώπιση και όχι μεμονωμένη παρέμβαση. Η συμβολή της κατάκλισης παραμένει αμφιλεγόμενη και απαιτεί εξατομίκευση βάσει κινδύνου.

**Εικόνα 1:** Διακολπικό υπερηχογράφημα στις 23w με funneling και μήκος τραχήλου 3mm



AA



ΕΛΛΗΝΙΚΗ ΕΤΑΙΡΕΙΑ  
ΕΜΒΡΥΟΜΗΤΡΙΚΗΣ  
ΙΑΤΡΙΚΗΣ

ΥΒΡΙΔΙΚΟ

14<sup>ο</sup>

24-26  
ΑΠΡΙΛΙΟΥ

ΕΜΒΡΥΟΜΗΤΡΙΚΗΣ ΙΑΤΡΙΚΗΣ

2026

HOTEL KAZARMA  
ΛΙΜΝΗ ΠΛΑΣΤΗΡΑ

## EP-17

### ΣΥΓΓΕΝΗΣ ΔΙΑΦΡΑΓΜΑΤΟΚΗΛΗ: ΠΡΟΓΕΝΝΗΤΙΚΗ ΔΙΑΓΝΩΣΗ, ΑΝΤΙΜΕΤΩΠΙΣΗ ΚΑΙ ΜΑΚΡΟΠΡΟΘΕΣΜΑ ΑΠΟΤΕΛΕΣΜΑΤΑ ΣΤΟΝ ΠΑΙΔΙΑΤΡΙΚΟ ΠΛΗΘΥΣΜΟ – ΒΙΒΛΙΟΓΡΑΦΙΚΗ ΑΝΑΣΚΟΠΗΣΗ

Έλενα Μακρίδη<sup>1\*</sup>, Ζωή Ηλιοδρομίτη<sup>2</sup>, Κωνσταντίνος Πανουλής<sup>2</sup>, Μακάριος Ελευθεριάδης<sup>2</sup>

<sup>1</sup> Great Ormond Street Hospital, Λονδίνο, Ηνωμένο Βασίλειο

<sup>2</sup> Αρεταίειο Πανεπιστημιακό Νοσοκομείο, Εθνικό και Καποδιστριακό Πανεπιστήμιο Αθηνών (ΕΚΠΑ), Αθήνα, Ελλάδα

**Εισαγωγή:** Η συγγενής διαφραγματοκήλη (Congenital Diaphragmatic Hernia – CDH) αποτελεί σοβαρή συγγενή ανωμαλία που χαρακτηρίζεται από έλλειμμα στο διάφραγμα και μετατόπιση κοιλιακών οργάνων στη θωρακική κοιλότητα, οδηγώντας σε πνευμονική υποπλασία και πνευμονική υπέρταση. Παρά την πρόοδο στην προγεννητική διάγνωση και την περιγεννητική φροντίδα, η CDH εξακολουθεί να συνοδεύεται από σημαντική νοσηρότητα και θνητότητα.

**Σκοπός:** Σκοπός της παρούσας μελέτης ήταν η ανασκόπηση της βιβλιογραφίας σχετικά με την αιτιοπαθογένεια της συγγενούς διαφραγματοκήλης, τις μεθόδους προγεννητικής διάγνωσης, τις δυνατότητες προγεννητικής θεραπευτικής παρέμβασης και τα μακροπρόθεσμα αποτελέσματα στον παιδιατρικό πληθυσμό.

**Μεθοδολογία:** Πραγματοποιήθηκε συστηματική αναζήτηση της βιβλιογραφίας στις βάσεις δεδομένων PubMed και Google Scholar με χρήση λέξεων-κλειδιών όπως “congenital diaphragmatic hernia”, “prenatal diagnosis”, “intervention” και “outcomes”. Συμπεριλήφθηκαν δημοσιευμένες μελέτες στην ελληνική και αγγλική γλώσσα, κυρίως μετά το 2000.

**Αποτελέσματα:** Η προγεννητική διάγνωση βασίζεται κυρίως στο υπερηχογράφημα και στη μαγνητική τομογραφία εμβρύου. Σημαντικοί προγνωστικοί δείκτες αποτελούν ο λόγος πνεύμονα προς κεφαλή (LHR), ο δείκτης observed/expected LHR (o/e LHR) και η θέση του ήπατος. Σε επιλεγμένες περιπτώσεις σοβαρής πνευμονικής υποπλασίας, η εμβρυοσκοπική ενδολαρυγγική απόφραξη της τραχείας (FETO) μπορεί να προάγει την πνευμονική ανάπτυξη και να βελτιώσει την επιβίωση. Ωστόσο, οι επιζώντες ασθενείς συχνά εμφανίζουν μακροχρόνιες επιπλοκές.

**Συμπεράσματα:** Οι εξελίξεις στην προγεννητική διάγνωση και στις εμβρυϊκές επεμβάσεις έχουν βελτιώσει την πρόγνωση της CDH. Ωστόσο, η εφαρμογή της FETO απαιτεί προσεκτική επιλογή περιστατικών και διενέργεια σε εξειδικευμένα κέντρα, ενώ περαιτέρω έρευνα είναι απαραίτητη για τη βελτίωση των μακροπρόθεσμων εκβάσεων.



ΕΛΛΗΝΙΚΗ ΕΤΑΙΡΕΙΑ  
ΕΜΒΡΥΟΜΗΤΡΙΚΗΣ  
ΙΑΤΡΙΚΗΣ

ΥΒΡΙΔΙΚΟ



24-26  
ΑΠΡΙΛΙΟΥ

ΕΜΒΡΥΟΜΗΤΡΙΚΗΣ ΙΑΤΡΙΚΗΣ

2026

HOTEL KAZARMA  
ΛΙΜΝΗ ΠΛΑΣΤΗΡΑ

## EP-18

### ΚΑΡΚΙΝΟΣ ΜΑΣΤΟΥ ΔΙΑΓΝΩΣΜΕΝΟΣ ΚΑΤΑ ΤΗΝ ΚΥΗΣΗ. ΜΗΝ ΞΕΧΝΑΜΕ ΤΟΝ ΜΑΣΤΟ.

Σπύρος Τόπης<sup>1</sup>, Κωνσταντίνος Λουης<sup>1</sup>, Αναστάσιος Ποτήρης<sup>1</sup>, Αλέξιος Κοζώνης<sup>1</sup>, Ιωάννης Αρκουλής<sup>1</sup>, Δήμος Σιούτης<sup>1</sup>, Άννα Κουμαριανού<sup>2</sup>, Αικατερίνη Ντόμαλη<sup>3</sup>, Πέτρος Δρακάκης<sup>1</sup>, Περικλής Παναγόπουλος<sup>1</sup>, Σοφοκλής Σταύρος<sup>1</sup>

1 Γ' Μαιευτική και Γυναικολογική Κλινική, Πανεπιστημιακό Γενικό Νοσοκομείο "ΑΤΤΙΚΟΝ", Ιατρική Σχολή, Εθνικό και Καποδιστριακό Πανεπιστήμιο Αθηνών, Χαϊδάρη, Ελλάδα

2 Δ' Παθολογική Κλινική - Ογκολογική Μονάδα, Πανεπιστημιακό Γενικό Νοσοκομείο "ΑΤΤΙΚΟΝ", Ιατρική Σχολή, Εθνικό και Καποδιστριακό Πανεπιστήμιο Αθηνών, Χαϊδάρη, Ελλάδα

3 Α' Μαιευτική και Γυναικολογική Κλινική, Γενικό Νοσοκομείο Αθηνών "Αλεξάνδρα", Ιατρική Σχολή, Εθνικό και Καποδιστριακό Πανεπιστήμιο Αθηνών, Αθήνα, Ελλάδα

**ΣΚΟΠΟΣ:** Ο καρκίνος μαστού που διαγιγνώσκεται κατά τη διάρκεια της κύησης ή εντός ενός έτους μετά τον τοκετό αποτελεί τον συχνότερο καρκίνο της εγκυμοσύνης, με επίπτωση περίπου 1 ανά 3.000 κυήσεις. Η διάγνωση καθυστερεί, καθώς οι ορμονικές μεταβολές της κύησης μεταβάλλουν τη σύσταση και την πυκνότητα του μαστού, δυσχεραίνοντας την αναγνώριση παθολογικών ευρημάτων. Σκοπός της εργασίας είναι η ανάδειξη της σημασίας της προσεκτικής κλινικής αξιολόγησης του μαστού κατά την κύηση και η παρουσίαση της διαγνωστικής και θεραπευτικής προσέγγισης.

**ΥΛΙΚΑ ΚΑΙ ΜΕΘΟΔΟΙ:** Έγκυος 35 ετών, τρίτοτόκος, στις 14 εβδομάδες κύησης, κατά τη διακοπή γαλουχίας, ψηλάφησε μώρφωμα στον δεξιό μαστό. Ακολούθησε μαστογραφία (BI-RADS V) και υπερηχογράφημα μαστών, τα οποία ανέδειξαν ύποπτη μάζα με πιθανή συμμετοχή της μασχαλιαίας χώρας. Στις 15+5 εβδομάδες πραγματοποιήθηκε core biopsy που έδειξε διηθητικό καρκίνωμα μαστού μη ειδικού τύπου (Nottingham grade 2), με ER 60%, PR 20% και Ki-67 20%. Η πλήρης σταδιοποίηση δεν κατέστη δυνατή λόγω της κύησης. Το CA 15-3 ήταν αυξημένο (108 U/mL), ενώ μαγνητική τομογραφία άνω-κάτω κοιλίας χωρίς σκιαγραφικό ανέδειξε πιθανές οστικές εντοπίσεις.

**ΑΠΟΤΕΛΕΣΜΑΤΑ:** Μετά από ογκολογικό συμβούλιο αποφασίστηκε έναρξη χημειοθεραπείας (paclitaxel 12 κύκλοι) έως τον τοκετό. Η ασθενής παρουσίασε καλή ανταπόκριση, ενώ η κύηση εξελίχθηκε ομαλά με φυσιολογική εμβρυϊκή ανάπτυξη. Στις 36 εβδομάδες γέννησε ένα άρρεν νεογνό χωρίς επιπλοκές. Μετά τον τοκετό η σταδιοποίηση ανέδειξε ηπατικές μεταστάσεις και η ασθενής συνεχίζει συνδυασμένη χημειοθεραπεία και ορμονοθεραπεία με σημαντική ύφεση των βλαβών.

**ΣΥΜΠΕΡΑΣΜΑΤΑ:** Η κύηση δεν πρέπει να οδηγεί σε υποεκτίμηση ύποπτων μαστικών ευρημάτων. Η άμεση διερεύνηση ψηλαφητών βλαβών και η διεπιστημονική προσέγγιση είναι καθοριστικές για τη βέλτιστη έκβαση.



## EP-19

### ΕΜΒΡΥΙΚΗ ΑΝΕΓΚΕΦΑΛΙΑ ΠΕΡΙΠΛΕΚΟΥΣΑ ΚΥΗΣΗ. ΠΑΡΟΥΣΙΑΣΗ ΠΕΡΙΣΤΑΤΙΚΟΥ

Χρυσόστομος Σοφούδης<sup>1</sup>, Ουρανία Χρήστου<sup>1</sup>, Περικλής Θεοδωρόπουλος<sup>2</sup>, Νικόλαος Κυριόπουλος<sup>1</sup>

1. Μαιευτική και Γυναικολογική Κλινική Μαιευτήριο Έλενα Βενιζέλου, Αθήνα, Ελλάδα

2. Fetal Medicine Specialist, Athens, Greece

**Εισαγωγή:** Η ανεγκεφαλία αποτελεί σοβαρή συγγενή ανωμαλία του κεντρικού νευρικού συστήματος (Neural Tube Defects – NTDs). Χαρακτηρίζεται από ατελή σύγκλειση του πρόσθιου νευροπόρου κατά την 4η εμβρυϊκή εβδομάδα, με αποτέλεσμα απουσία μεγάλου τμήματος του εγκεφάλου, του κρανιακού θόλου και του τριχωτού της κεφαλής. Η πάθηση είναι ασύμβατη με τη ζωή και οδηγεί είτε σε ενδομήτριο θάνατο είτε σε νεογνικό θάνατο εντός ωρών ή ημερών από τον τοκετό.

**Περιγραφή Περιστατικού:** Ασθενής 17 ετών, (G2P0), κύηση 16+2 εβδομάδων, προσήλθε μετά από παραπομπή για διενέργεια διακοπής κύησης λόγω υπερηχογραφικής διάγνωσης ανεγκεφαλίας. Η καρδιακή λειτουργία του εμβρύου ήταν παρούσα. Κατά την εισαγωγή, η ασθενής ήταν αιμοδυναμικά σταθερή, χωρίς κοιλιακή αιμόρροια ή κοιλιακό άλγος. Ο τράχηλος ήταν κλειστός, χωρίς σημεία λοίμωξης ή πρόωρης ρήξης υμένων. Μετά από πλήρη ενημέρωση και λήψη συναίνεσης, αποφασίστηκε διακοπή κύησης κατά τη διάρκεια του 2ου τριμήνου.

**Υπερηχογραφικά Ευρήματα:** Στο υπερηχογράφημα β' τριμήνου διαπιστώθηκε απουσία κρανιακού θόλου και εγκεφαλικών ημισφαιρίων, με χαρακτηριστική εικόνα “frog-eye sign”. Συγκεκριμένα, παρατηρήθηκε πλήρης απουσία του κρανιακού θόλου (acrania) και των εγκεφαλικών ημισφαιρίων, με παρουσία δυσμορφικού, εκτεθειμένου νευρικού ιστού. Οι οφθαλμικοί κόγχοι προέβαλλαν χαρακτηριστικά λόγω απουσίας υπερκείμενης κρανιακής δομής, δημιουργώντας την κλασική υπερηχογραφική εικόνα τύπου “frog-eye sign”. Η καρδιακή λειτουργία του εμβρύου ήταν παρούσα κατά τον χρόνο της εξέτασης, ενώ οι βιομετρικές μετρήσεις (BPD, FL συμβατό με 16+2 εβδομάδες).

**Διαχείριση & Θεραπευτικό Πρωτόκολλο:** ασθενής εισήχθη για φαρμακευτική διακοπή κύησης. Το πρωτόκολλο που ακολουθήθηκε περιελάμβανε, προετοιμασία (Pre-induction) όπου χορηγήθηκαν 200mg Μιφεπριστόνης (Mifegyne) από του στόματος, 24 ώρες προ της εισαγωγής, με σκοπό την ευαισθητοποίηση του μυομητρίου και την έναρξη της τραχηλικής ωρίμανσης. Με την εισαγωγή της ασθενούς στο νοσοκομείο, ξεκίνησε η χορήγηση Μισοπροστόλης (Cytotec). Η αρχική δόση ήταν 400μg κοιλικά, ακολουθούμενη από επαναλαμβανόμενες δόσεις 200 μg ανά τετράωρο. Λόγω της ηλικίας της ασθενούς και του πόνου της διαδικασίας, χορηγήθηκε αναλγησία με Πεθιδίνη (50mg IM). Παράλληλα, ξεκίνησε προληπτική αντιβιοτική κάλυψη με Αμπικιλίνη (2gr IV αρχικά και 1gr/6h στη συνέχεια).

**Αποτελέσματα:** Η αποβολή του εμβρύου και του πλακούντα ολοκληρώθηκε εντός 12 ωρών από την έναρξη των προσταγλανδινών. Ακολούθησε δακτυλικός έλεγχος και ψηλάφηση της ενδομητρικής κοιλότητας για τη διασφάλιση της πλήρους κένωσης και την αποφυγή παραμονής υπολειμμάτων (Retained Products of Conception). Για την αναστολή της γαλουχίας χορηγήθηκε Cabergoline (Dostinex 1mg εφάπαξ). Η ασθενής παρέμεινε αιμοδυναμικά σταθερή και εξήλθε την επόμενη ημέρα με οδηγίες και προγραμματισμένο επανέλεγχο.

**Συζήτηση και Συμπεράσματα:** Το συγκεκριμένο περιστατικό αναδεικνύει την αποτελεσματικότητα της φαρμακευτικής διαχείρισης στις διακοπές κύησης 2ου τριμήνου. Η χρήση Μιφεπριστόνης πριν από τη Μισοπροστόλη μειώνει σημαντικά το μεσοδιάστημα μέχρι την αποβολή και το ποσοστό αποτυχίας της μεθόδου. Ιδιαίτερη έμφαση πρέπει να δίνεται:

- Στην έγκαιρη υπερηχογραφική διάγνωση που επιτρέπει ασφαλέστερους χειρισμούς.
- Στη διαχείριση περιπτώσεων με χαμηλή πρόσφυση πλακούντα, όπου ο κίνδυνος αιμορραγίας είναι αυξημένος.
- Στην ολιστική προσέγγιση νεαρών ασθενών, συνδυάζοντας την ιατρική ακρίβεια με την ψυχολογική υποστήριξη.

Η πρόγνωση για μελλοντικές κύσεις είναι καλή, με τη σύσταση για λήψη υψηλής δόσης φυλλικού οξέος (5mg) προληπτικά πριν από την επόμενη σύλληψη, για τη μείωση του κινδύνου επανεμφάνισης βλαβών του νευρικού σωλήνα.



## EP-20

### ΝΟΣΟΣ VON WILLENBRAND ΠΕΡΙΠΛΕΚΩΝ ΚΥΗΣΗ. ΠΑΡΟΥΣΙΑΣΗ ΠΕΡΙΣΤΑΤΙΚΟΥ

Χρυσόστομος Σοφούδης<sup>1</sup> Ουρανία Χρήστου<sup>1</sup> Σταύρος Χειδεριώτης<sup>2</sup> Νικόλαος Κυριακόπουλος<sup>1</sup>

1. Μαιευτική και Γυναικολογική Κλινική Μαιευτήριο Έλενα Βενιζέλου
2. Αιματολογικό Τμήμα Μαιευτήριο Έλενα Βενιζέλου

**Εισαγωγή:** Η νόσος von Willebrand (vWD) αποτελεί τη συχνότερη κληρονομική διαταραχή της αιμόστασης και οφείλεται σε ποσοτική ή/και ποιοτική ανεπάρκεια του παράγοντα von Willebrand (vWF), μιας γλυκοπρωτεΐνης που είναι απαραίτητη για την πρόσφυση των αιμοπεταλίων στο ενδοθήλιο και για τη σταθεροποίηση του παράγοντα VIII. Η νόσος διακρίνεται σε τρεις κύριους τύπους: τύπου 1 (μερική ποσοτική ανεπάρκεια), τύπου 2 (ποιοτική δυσλειτουργία) και τύπου 3 (σχεδόν πλήρης έλλειψη), με τον τύπο 1 να είναι ο συχνότερος και ηπιότερος. Σύμφωνα με την τρέχουσα διεθνή βιβλιογραφία οι επιδράσεις της εν λόγω νόσου στην εξέλιξη της κύησης αποτελούν τις ακόλουθες. Αυξάνονται τα επίπεδα του vWF και του παράγοντα VIII, ιδιαίτερα στο 3ο τρίμηνο. Αυτό μπορεί να οδηγήσει σε προσωρινή βελτίωση της αιμορραγικής τάσης, κυρίως σε γυναίκες με τύπο 1 vWD. Ωστόσο, αυτή η αύξηση δεν είναι επαρκής σε όλες τις περιπτώσεις:

Σε σοβαρές μορφές (τύπου 2 και 3), ο κίνδυνος αιμορραγίας παραμένει υψηλός. Η αύξηση των επιπέδων δεν εγγυάται ασφαλή τοκετό.

**Παρουσίαση περιστατικού:** Γυναίκα G2P1, 36 εβδομάδων κύησης, με ατομικό ιστορικό 3ΑΕ και θρομβοφιλίας λαμβάνουσα εκ αρχής της εν λόγω κύησης tb salospir 80mg και Innohep 4500IU, προσήλθε με πρόωρη έναρξη τοκετού (συσπάσεις). Ιστορικό συμβατό με διαταραχή αιμόστασης (πιθανή νόσος von Willebrand). Τις δύο τελευταίες εβδομάδες κύησης επιτελεσθηκε προσπάθεια τοκόλυσης πρώιμης μυομητρικής δραστηριότητας με χρήση tb trofocard καθώς και tb calcium blockers. Στην 32η εβδομάδα κύησης έγινε χορήγηση κορτικοστεροειδών με απώτερο σκοπό την πρώιμη ωρίμανση του εμβρυϊκού πνευμονικού παρεγχύματος. Καλλιέργεια κοιλιακού υγρού δεν ανέδειξε σημεία μικροβιακής επιμόλυνσης. Λόγω προηγηθείσας ΚΤ και μαιευτικών ενδείξεων, υπεβλήθη σε επείγουσα καισαρική τομή. Περιεγχειρητικά έλαβε αντιπυρετική (τρανεξαμικό οξύ) και υποστηρικτική αγωγή. Γέννηση άρρενος ζώντος νεογνού και αρτιμελούς σε καλή γενική κατάσταση (BW ~3200g) και Apgar score 9 στο πρώτο λεπτό και 10 στο πέμπτο λεπτό. Καθόλη την ενδεδειγμένη παρακολούθηση της εν λόγω κύησης κριθηκε σκόπιμη η συγχρόνως εργαστηριακή παρακολούθηση της επιτόκου και ιδιαιτέρως του αιμορραγικού ελέγχου αυτής. Ολόκληρος ο προγεννητικός έλεγχος της εν λόγω κύησης δεν ανέδειξε σημεία παθολογίας αυτής. Η μετεγχειρητική πορεία ήταν αιμοδυναμικά σταθερή, με ανάγκη στενής παρακολούθησης για επιλόχεια αιμορραγία λόγω υποκείμενης αιμορραγικής διαταραχής.

**Συζήτηση:** Εξίσου σημαντικές αναφέρονται στην τρέχουσα διεθνή βιβλιογραφία και οι πιθανές επιπλοκές της νόσου κατά τη διάρκεια της κύησης, κατά τον τοκετό, καθώς και μετά τον τοκετό.

Αιμορραγία κατά την κύηση

- Πρώιμη αιμορραγία (π.χ. αποβολή)
- Αιμορραγία στο 2ο ή 3ο τρίμηνο (λιγότερο συχνή)

Επιπλοκές κατά τον τοκετό

- Αυξημένος κίνδυνος αιμορραγίας κατά τον τοκετό (ιδιαίτερα σε καισαρική τομή)
- Δυσκολία στον έλεγχο της αιμόστασης
- Αναιμία
- Δευτερογενής σε χρόνια ή οξεία απώλεια αίματος.

Επιπλοκές μετά τον τοκετό (λοχεία)

Η πιο σημαντική επιπλοκή είναι η μεταγεννητική αιμορραγία (Postpartum Hemorrhage – PPH). Διακρίνεται σε:

- Πρώιμη (εντός 24 ωρών)
- Όψιμη (μετά τις 24 ώρες έως 6 εβδομάδες. Στη vwd ο κίνδυνος όψιμης αιμορραγίας είναι ιδιαίτερα αυξημένος, αυτό συμβαίνει επειδή τα επίπεδα vWF μειώνονται απότομα μετά τον τοκετό. Άλλες επιπλοκές αιμορραγία από τραύματα (π.χ. τομή καισαρικής) και παρατεταμένη αιμορραγία λοχείας. Στο περιστατικό, η παρακολούθηση μετά τον τοκετό είναι κρίσιμη, ειδικά τις πρώτες 7-14 ημέρες.

**Συμπέρασμα:** Η νόσος von Willebrand αποτελεί σημαντική πρόκληση στη μαιευτική, καθώς επηρεάζει άμεσα την αιμόσταση κατά την κύηση και κυρίως στον τοκετό και τη λοχεία. Παρά τη φυσιολογική αύξηση των επιπέδων του vWF κατά την κύηση, ο κίνδυνος αιμορραγίας δεν εξαλείφεται, ιδιαίτερα μετά τον τοκετό, όταν τα επίπεδα μειώνονται απότομα. Συγκεκριμένος ιατρικής συνεργασίας αρκετών ειδικοτήτων θεωρείται απαραίτητη. Η επιτυχής έκβαση εξαρτάται από:

- Έγκαιρη διάγνωση
- Κατάλληλη προετοιμασία
- Εξατομικευμένη θεραπεία



ΕΛΛΗΝΙΚΗ ΕΤΑΙΡΕΙΑ  
ΕΜΒΡΥΟΜΗΤΡΙΚΗΣ  
ΙΑΤΡΙΚΗΣ

ΥΒΡΙΔΙΚΟ

14<sup>ο</sup>

24-26  
ΑΠΡΙΛΙΟΥ

ΕΜΒΡΥΟΜΗΤΡΙΚΗΣ ΙΑΤΡΙΚΗΣ

2026

HOTEL KAZARMA  
ΛΙΜΝΗ ΠΛΑΣΤΗΡΑ

## EP-21

### ΣΥΜΠΛΟΚΗ ΣΥΓΓΕΝΗΣ ΚΑΡΔΙΟΠΑΘΕΙΑ ΜΕ ΑΝΑΤΟΜΙΑ ΣΥΜΒΑΤΗ ΜΕ ΚΟΙΝΟ ΑΡΤΗΡΙΑΚΟ ΚΟΡΜΟ ΤΥΠΟΥ I

ΕΥΣΤΡΑΤΙΑΔΟΥ ΜΑΡΙΑΝΝΑ, ΠΡΟΜΠΟΝΑ ΝΕΦΕΛΗ, ΑΠΟΣΤΟΛΑΚΗΣ ΙΩΑΝΝΗΣ, ΣΤΑΓΑΚΗ ΕΥΓΕΝΙΑ  
ΓΝΗ ΒΕΝΙΖΕΛΕΙΟ

**ΕΙΣΑΓΩΓΗ-ΣΚΟΠΟΣ:** Οι συγγενείς καρδιοπάθειες αποτελούν τις συχνότερες συγγενείς ανωμαλίες, με συνολική επίπτωση 8–10 ανά 1.000 γεννήσεις. Περιλαμβάνουν ένα ευρύ φάσμα ανατομικών και λειτουργικών διαταραχών, με ποικίλη πρόγνωση που εξαρτάται από τη βαρύτητα της βλάβης και την έγκαιρη διάγνωση. Σκοπός της εργασίας είναι η παρουσίαση περιστατικού εμβρύου με κοινό αρτηριακό κορμό τύπου I, που αποτελεί σπάνια αλλά σοβαρή μορφή συγγενούς καρδιοπάθειας, με επίπτωση περίπου 1–3% επί του συνόλου των συγγενών καρδιοπαθειών.

**ΥΛΙΚΑ-ΜΕΘΟΔΟΣ:** Στην παρούσα εργασία αναφερόμαστε σε περιστατικό ΙΙτόκου 23w με ιστορικό προηγηθείσας καισαρικής τομής που υπεβλήθη σε u/s β' επιπέδου το οποίο ανέδειξε ευρήματα εμβρυϊκής καρδιοπάθειας. Στη συνέχεια πραγματοποιήσαμε ανασκόπηση της τρέχουσας βιβλιογραφίας για τα συγκεκριμένα ευρήματα.

**ΑΠΟΤΕΛΕΣΜΑΤΑ:** Ο u/s β' επιπέδου και το εμβρυϊκό υπερηχοκαρδιογράφημα που ακολούθησε ανέδειξαν ισομεγέθεις και συρρέουσες πνευμονικές αρτηρίες εκφυόμενες από κοινό στέλεχος, μεγάλη μεσοκοιλιακή επικοινωνία και υπολειπόμενη ενδομήτρια ανάπτυξη (EFW 7η ΕΘ), ευρήματα συμβατά με καρδιοπάθεια με ανατομία κοινού αρτηριακού κορμού τύπου I. Πραγματοποιήθηκε επεμβατικός προγεννητικός έλεγχος με ανάλυση Array-CGH σε αμνιακό υγρό που ανέδειξε διπλασιασμό στη χρωμοσωμική περιοχή Xq11.2. Ακολούθησε γενετικός έλεγχος των γονέων. Ο ανευρεθείς διπλασιασμός ήταν τελικά πατρικής προέλευσης και δεν αποτελεί γνωστή γενετική αιτία της συγκεκριμένης καρδιοπάθειας. Η έγκυος παραπέμφθηκε σε καρδιολογικό παιδοχειρουργικό κέντρο για πλήρη ενημέρωση και σχεδιασμό της περαιτέρω παρακολούθησης και μεταγεννητικής επεμβατικής διαχείρισης.

**ΣΥΜΠΕΡΑΣΜΑΤΑ:** Η έγκαιρη και ακριβής διάγνωση των συγγενών καρδιοπαθειών είναι βασική προϋπόθεση για την αποτελεσματική αντιμετώπιση τους που γίνεται συνήθως χειρουργικά κατά την νεογνική περίοδο. Η σωστή διεπιστημονική καθοδήγηση και ενημέρωση των γονέων προγεννητικά κρίνεται εξίσου απαραίτητη.



ΕΛΛΗΝΙΚΗ ΕΤΑΙΡΕΙΑ  
ΕΜΒΡΥΟΜΗΤΡΙΚΗΣ  
ΙΑΤΡΙΚΗΣ

ΥΒΡΙΔΙΚΟ

14<sup>ο</sup>

24-26  
ΑΠΡΙΛΙΟΥ

ΕΜΒΡΥΟΜΗΤΡΙΚΗΣ ΙΑΤΡΙΚΗΣ

2026

HOTEL KAZARMA  
ΛΙΜΝΗ ΠΛΑΣΤΗΡΑ

## EP-22

### ΤΑΣΕΙΣ ΤΗΣ ΜΗΤΡΙΚΗΣ ΗΛΙΚΙΑΣ ΣΤΗΝ ΕΛΛΑΔΑ ΚΑΙ Η ΕΠΙΔΡΑΣΗ ΤΗΣ ΣΤΗ ΜΑΙΕΥΤΙΚΗ ΝΟΣΗΡΟΤΗΤΑ: ΑΝΑΔΡΟΜΙΚΗ ΑΝΑΛΥΣΗ 2005–2025

Γκόλιας Δημήτριος<sup>1</sup>, Μαρέτας Παύλος<sup>2</sup>, Καπακτσή Κλειώ<sup>2</sup>, Μπούρμπος Κωνσταντίνος<sup>2</sup>, Καραμπάς Γρηγόρης<sup>3</sup>

(1) Κ.Υ. Ηγουμενίτσας

(2) Γ.Ν. ΦΙΛΙΑΤΩΝ

(3) Β' Μαιευτική-Γυναικολογική Κλινική ΕΚΠΑ Αρεταίειο Νοσοκομείο

**Εισαγωγή:** Η προοδευτική αύξηση της ηλικίας των εγκύων αποτελεί μία από τις σημαντικότερες δημογραφικές μεταβολές των τελευταίων δεκαετιών στις ανεπτυγμένες χώρες. Στην Ελλάδα, η τάση αυτή συνδέεται με κοινωνικούς και βιολογικούς παράγοντες και έχει σημαντικές επιπτώσεις στη μαιευτική πρακτική.

**Σκοπός:** Η διερεύνηση της μεταβολής της μητρικής ηλικίας στην Ελλάδα κατά την τελευταία εικοσαετία και η εκτίμηση της συσχέτισής της με βασικούς δείκτες μαιευτικής νοσηρότητας.

**Υλικό και Μέθοδος:** Πραγματοποιήθηκε αναδρομική ανάλυση δεδομένων από εθνικές και ευρωπαϊκές βάσεις (ΕΛΣΤΑΤ, Eurostat) για την περίοδο 2005–2025. Αναλύθηκαν οι τάσεις στη μέση ηλικία κύησης και στα ποσοστά κύησης σε γυναίκες  $\geq 35$  και  $\geq 40$  ετών, καθώς και η συσχέτισή τους με την εμφάνιση σακχαρώδη διαβήτη κύησης, υπερτασικών διαταραχών της κύησης, καισαρικών τομών και χρήσης υποβοηθούμενης αναπαραγωγής.

**Αποτελέσματα:** Καταγράφηκε σημαντική αύξηση της μέσης ηλικίας κύησης, με παράλληλη άνοδο του ποσοστού των εγκύων  $\geq 35$  ετών, το οποίο σε ευρωπαϊκό επίπεδο υπερβαίνει πλέον το 25–30%. Η αύξηση της μητρικής ηλικίας συσχετίστηκε με υψηλότερη συχνότητα σακχαρώδη διαβήτη κύησης, υπερτασικών διαταραχών και καισαρικών τομών, καθώς και με αυξημένη χρήση τεχνικών υποβοηθούμενης αναπαραγωγής.

**Συμπεράσματα:** Η καθυστερημένη μητρότητα στην Ελλάδα αποτελεί αναδυόμενη πρόκληση για τα συστήματα υγείας, καθώς συνδέεται με αυξημένη μαιευτική νοσηρότητα και ανάγκη για εντατικότερη παρακολούθηση. Η ανάπτυξη εξατομικευμένων πρωτοκόλλων φροντίδας και η έγκαιρη αναγνώριση των παραγόντων κινδύνου είναι καθοριστικής σημασίας για τη βελτίωση των περιγεννητικών εκβάσεων.



ΕΛΛΗΝΙΚΗ ΕΤΑΙΡΕΙΑ  
ΕΜΒΡΥΟΜΗΤΡΙΚΗΣ  
ΙΑΤΡΙΚΗΣ

ΥΒΡΙΔΙΚΟ

14<sup>ο</sup>

24-26  
ΑΠΡΙΛΙΟΥ

ΕΜΒΡΥΟΜΗΤΡΙΚΗΣ ΙΑΤΡΙΚΗΣ

2026

HOTEL KAZARMA  
ΛΙΜΝΗ ΠΛΑΣΤΗΡΑ

## EP-23

### ΤΑ D-DIMERS ΣΤΗΝ ΚΥΗΣΗ: ΚΛΙΝΙΚΗ ΕΡΜΗΝΕΙΑ, ΠΕΡΙΟΡΙΣΜΟΙ ΚΑΙ ΔΙΑΓΝΩΣΤΙΚΕΣ ΠΡΟΚΛΗΣΕΙΣ

Γκόλιας Δημήτριος<sup>1</sup>, Μαρέτας Παύλος<sup>2</sup>, Καπακτού Κλειώ<sup>2</sup>, Μπούρμπος Κωνσταντίνος<sup>2</sup>, Καραμπάς Γρηγόρης<sup>3</sup>

(1) Κ.Υ. Ηγουμενίτσας

(2) Γ.Ν. ΦΙΛΙΑΤΩΝ

(3) Β' Μαιευτική-Γυναικολογική Κλινική ΕΚΠΑ Αρεταίειο Νοσοκομείο

**Σκοπός:** Τα D-dimers χρησιμοποιούνται ευρέως στην καθημερινή κλινική πράξη για τον αποκλεισμό θρομβοεμβολικής νόσου. Ωστόσο, κατά την κύηση παρατηρείται φυσιολογική προοδευτική αύξηση των επιπέδων τους, γεγονός που περιορίζει τη διαγνωστική τους αξία και δημιουργεί κλινικά διλήμματα. Η αξιολόγηση της κλινικής χρησιμότητας των D-dimers στην κύηση και η ανάδειξη των περιορισμών τους στην καθημερινή μαιευτική πράξη.

**Υλικό και Μέθοδος:** Πραγματοποιήθηκε ανασκόπηση της διεθνούς βιβλιογραφίας σχετικά με τα επίπεδα D-dimers κατά την κύηση, τη διαγνωστική τους αξία στην υποψία φλεβοθρόμβωσης και πνευμονικής εμβολής, καθώς και τη χρήση προσαρμοσμένων διαγνωστικών αλγορίθμων. Παράλληλα, εξετάστηκε η ελληνική βιβλιογραφία για την ύπαρξη αντίστοιχων δεδομένων.

**Αποτελέσματα:** Τα επίπεδα D-dimers αυξάνονται φυσιολογικά σε όλα τα τρίμηνα της κύησης, με σημαντική ελάττωση της ειδικότητας της εξέτασης. Η χρήση τους ως μοναδικό διαγνωστικό εργαλείο για τον αποκλεισμό θρομβοεμβολικής νόσου είναι περιορισμένη. Διεθνώς, έχουν προταθεί προσαρμοσμένοι αλγόριθμοι (pregnancy-adapted approaches) που βελτιώνουν τη διαγνωστική ακρίβεια. Στην ελληνική βιβλιογραφία διαπιστώνεται έλλειψη μεγάλων πληθυσμιακών μελετών και καθορισμένων ορίων αναφοράς.

**Συμπεράσματα:** Η ερμηνεία των D-dimers στην κύηση απαιτεί ιδιαίτερη προσοχή και δεν μπορεί να γίνεται ανεξάρτητα από την κλινική εκτίμηση. Η ανάπτυξη προσαρμοσμένων πρωτοκόλλων και η ενίσχυση της έρευνας στον ελληνικό πληθυσμό είναι απαραίτητες για τη βελτίωση της διαγνωστικής προσέγγισης και την αποφυγή άσκοπων παρεμβάσεων.



ΕΛΛΗΝΙΚΗ ΕΤΑΙΡΕΙΑ  
ΕΜΒΡΥΟΜΗΤΡΙΚΗΣ  
ΙΑΤΡΙΚΗΣ

ΥΒΡΙΔΙΚΟ

14<sup>ο</sup>

24-26  
ΑΠΡΙΛΙΟΥ

ΕΜΒΡΥΟΜΗΤΡΙΚΗΣ ΙΑΤΡΙΚΗΣ

2026

HOTEL KAZARMA  
ΛΙΜΝΗ ΠΛΑΣΤΗΡΑ

## EP-24

### ΤΟ ΕΠΑΓΓΕΛΜΑΤΙΚΟ ΑΓΧΟΣ ΣΕ ΕΓΚΥΟΥΣ ΥΓΕΙΟΝΟΜΙΚΟΥΣ: ΕΠΙΔΡΑΣΕΙΣ ΣΤΗΝ ΚΥΗΣΗ ΚΑΙ ΠΡΟΚΛΗΣΕΙΣ ΣΤΗ ΜΑΙΕΥΤΙΚΗ ΠΡΑΚΤΙΚΗ

Γκόλιας Δημήτριος<sup>1</sup>, Μαρέτας Παύλος<sup>2</sup>, Μπούρμπος Κωνσταντίνος<sup>2</sup>, Καραμπάς Γρηγόρης<sup>3</sup>

(1) Κ.Υ. Ηγουμενίτσας

(2) Γ.Ν. ΦΙΛΙΑΤΩΝ

(3) Β' Μαιευτική-Γυναικολογική Κλινική ΕΚΠΑ Αρεταίειο Νοσοκομείο

**Εισαγωγή/Σκοπός:** Η κύηση σε εργαζόμενες γυναίκες στον χώρο της υγείας συνοδεύεται από αυξημένες επαγγελματικές απαιτήσεις, όπως κυκλικό ωράριο, νυχτερινές βάρδιες και υψηλό ψυχολογικό φορτίο. Οι συνθήκες αυτές ενδέχεται να επηρεάζουν την έκβαση της κύησης και τη συνολική ευεξία της εγκύου. Η διερεύνηση της επίδρασης του επαγγελματικού άγχους σε εγκύους υγειονομικούς και η ανάδειξη των πιθανών επιπτώσεων στην πορεία της κύησης.

**Υλικό και Μέθοδος:** Πραγματοποιήθηκε ανασκόπηση της διεθνούς βιβλιογραφίας σχετικά με το επαγγελματικό άγχος κατά την κύηση, με έμφαση σε υγειονομικούς. Αναλύθηκαν δεδομένα που αφορούν την εργασία σε κυκλικό ωράριο, το επίπεδο ψυχολογικού στρες και τις συσχετίσεις τους με μαιευτικές επιπλοκές.

**Αποτελέσματα:** Η εργασία σε βάρδιες και το αυξημένο επαγγελματικό άγχος σχετίζονται με υψηλότερη συχνότητα πρόωρου τοκετού, υπερτασικών διαταραχών της κύησης και χαμηλού βάρους γέννησης. Οι υγειονομικοί αποτελούν ιδιαίτερη ομάδα, λόγω της συνδυασμένης έκθεσης σε σωματική καταπόνηση, ψυχολογική πίεση και διαταραχή του κερκάρδιου ρυθμού. Παρά τη διαθεσιμότητα διεθνών δεδομένων, οι μελέτες που εστιάζουν αποκλειστικά σε εγκύους υγειονομικούς παραμένουν περιορισμένες.

**Συμπεράσματα:** Το επαγγελματικό άγχος σε εγκύους υγειονομικούς αποτελεί σημαντικό αλλά υποεκτιμημένο παράγοντα κινδύνου για την κύηση. Η ανάγκη για προσαρμογή των εργασιακών συνθηκών και η ανάπτυξη στοχευμένων κατευθυντήριων οδηγιών είναι απαραίτητες για τη διασφάλιση της μητρικής και εμβρυϊκής υγείας.



ΕΛΛΗΝΙΚΗ ΕΤΑΙΡΕΙΑ  
ΕΜΒΡΥΟΜΗΤΡΙΚΗΣ  
ΙΑΤΡΙΚΗΣ

ΥΒΡΙΔΙΚΟ

14<sup>ο</sup>

24-26  
ΑΠΡΙΛΙΟΥ

ΕΜΒΡΥΟΜΗΤΡΙΚΗΣ ΙΑΤΡΙΚΗΣ

2026

HOTEL KAZARMA  
ΛΙΜΝΗ ΠΛΑΣΤΗΡΑ

## EP-25

### ΤΕΧΝΙΚΕΣ ΠΡΟΛΗΨΗΣ ΑΥΤΟΜΑΤΩΝ ΡΗΞΕΩΝ ΤΟΥ ΠΕΡΙΝΕΟΥ ΚΑΙ ΠΕΡΙΟΡΙΣΜΟΥ ΤΗΣ ΑΝΑΓΚΗΣ ΓΙΑ ΕΦΑΡΜΟΓΗ ΕΠΙΣΙΟΤΟΜΗΣ

Κώστογλου Εριφύλη  
Ανεξάρτητη Μαία, MSc, Υποψήφια Διδάκτωρ Μαιευτικής

**ΕΙΣΑΓΩΓΗ:** Πολλές φορές συνηθίζεται κατά τη διάρκεια της εξώθησης να πραγματοποιηθεί περινεοτομή ώστε να διευκολυνθεί η έξοδος του εμβρύου. Σε κάποιες περιπτώσεις είναι απαραίτητο να συμβεί, όμως στην πλειοψηφία πρόκειται για μία πρακτική που πραγματοποιείται ως ρουτίνα και όχι εξαιτίας ενδείξεων.

**ΣΚΟΠΟΣ:** Σκοπός της παρούσας εργασίας είναι η διερεύνηση των τεχνικών που μπορούν να συμβάλλουν στον περιορισμό της ανάγκης για εφαρμογή επισιотоμής, αλλά και στη μείωση των αυτόματων τραυματισμών του περινέου κατά τη διάρκεια της εξώθησης.

**ΥΛΙΚΟ - ΜΕΘΟΔΟΛΟΓΙΑ:** Χρησιμοποιήθηκαν οι βάσεις δεδομένων Pubmed και Cochrane Database για την αναζήτηση άρθρων στη διεθνή βιβλιογραφία σχετικά με τις εναλλακτικές τεχνικές που θα μπορούσαν να βοηθήσουν στη μείωση των αυτόματων ρήξεων του περινέου κατά τον τοκετό και στον περιορισμό της εφαρμογής περινεοτομών μόνο επί ενδείξεων.

**ΑΠΟΤΕΛΕΣΜΑΤΑ:** Η εφαρμογή περινεοτομής έχει ως στόχο τη διευκόλυνση της εξόδου του εμβρύου σε περιπτώσεις που πρέπει ο τοκετός να ολοκληρωθεί άμεσα. Πολλές φορές όμως η επούλωση του τραύματος απαιτεί χρόνο και επηρεάζει σημαντικά τη ζωή των γυναικών προκαλώντας μία σειρά από επιπλοκές. Στη διεθνή βιβλιογραφία συστήνεται η εφαρμογή περινεοτομής επί ενδείξεων. Υπάρχουν διάφορες εναλλακτικές τεχνικές που μπορούν να βοηθήσουν σημαντικά στη μείωση των περινεοτομών και στον περιορισμό των αυτόματων ρήξεων. Το μασάζ περινέου, η εφαρμογή ζεστών επιθεμάτων, η υποστήριξη του περινέου και η χρήση εναλλακτικής θέσης κατά την εξώθηση είναι κάποιες από αυτές.

**ΣΥΜΠΕΡΑΣΜΑΤΑ:** Στη διεθνή βιβλιογραφία αναφέρονται σημαντικοί τρόποι που μπορούν να περιορίσουν την ανάγκη για περινεοτομή, αλλά και να προστατεύσουν το περίνεο από αυτόματους τραυματισμούς βελτιώνοντας σημαντικά την εμπειρία των γυναικών καθώς και την ποιότητα της ζωής τους μετέπειτα.



ΕΛΛΗΝΙΚΗ ΕΤΑΙΡΕΙΑ  
ΕΜΒΡΥΟΜΗΤΡΙΚΗΣ  
ΙΑΤΡΙΚΗΣ

ΥΒΡΙΔΙΚΟ

14<sup>ο</sup>

24-26  
ΑΠΡΙΛΙΟΥ

ΕΜΒΡΥΟΜΗΤΡΙΚΗΣ ΙΑΤΡΙΚΗΣ

2026

HOTEL KAZARMA  
ΛΙΜΝΗ ΠΛΑΣΤΗΡΑ

## EP-26

### ΤΑ ΟΦΕΛΗ ΤΗΣ ΚΑΘΥΣΤΕΡΗΜΕΝΗΣ ΑΠΟΛΙΝΩΣΗΣ ΟΜΦΑΛΙΟΥ ΛΩΡΟΥ ΓΙΑ ΤΑ ΝΕΟΓΝΑ

Κώστογλου Εριφύλη<sup>1</sup>, Φώκου Νικολέττα<sup>2</sup>

<sup>1</sup> Ανεξάρτητη Μαία, MSc, Υποψήφια Διδάκτωρ Μαιευτικής

<sup>2</sup> Μαία, MSc, Γ.Ν. Άργους

**ΕΙΣΑΓΩΓΗ:** Ο ομφάλιος λώρος μεταφέρει το εμπλουτισμένο σε οξυγόνο αίμα από τον πλακούντα στο έμβρυο. Μετά τον τοκετό ακολουθεί η απολίνωση του με το χρόνο στον οποίο θα γίνει να ποικίλει. Πολλές φορές η απολίνωση του ομφαλίου λώρου γίνεται άμεσα, ενώ σε άλλες περιπτώσεις καθυστερεί και πραγματοποιείται τουλάχιστον 60 δευτερόλεπτα μετά τη γέννηση του παιδιού.

**ΣΚΟΠΟΣ:** Σκοπός της παρούσας εργασίας είναι η διερεύνηση των πλεονεκτημάτων που έχει η πρακτική αυτή για τα βρέφη.

**ΥΛΙΚΟ ΚΑΙ ΜΕΘΟΔΟΣ:** Χρησιμοποιήθηκαν οι βάσεις δεδομένων Pubmed και Cochrane Database για την αναζήτηση άρθρων στη διεθνή βιβλιογραφία που αφορούν στην επίδραση της καθυστερημένης απολίνωσης του ομφαλίου λώρου στην υγεία των βρεφών.

**ΑΠΟΤΕΛΕΣΜΑΤΑ:** Ο Παγκόσμιος Οργανισμός Υγείας, όπως και άλλοι διεθνείς φορείς, συστήνουν να εφαρμόζεται καθυστερημένη απολίνωση ομφαλίου λώρου καθώς πρόκειται για μία πρακτική που έχει αρκετά οφέλη για τα νεογνά. Το αίμα που μεταφέρεται στα νεογνά μέχρι να κοπεί ο λώρος ενισχύει τις αποθήκες σιδήρου τους και συμβάλλει στα αυξημένα επίπεδα αιμοσφαιρίνης στο αίμα τους και κατ' επέκταση στο μειωμένο κίνδυνο εμφάνισης αναιμίας μέχρι και τη συμπλήρωση του πρώτου χρόνου ζωής. Επιπλέον η καθυστερημένη απολίνωση έχει φανεί να επιδρά στη νευρολογική ανάπτυξη των νεογνών και στη μείωση της συχνότητας χρόνιας πνευμονικής νόσου.

**ΣΥΜΠΕΡΑΣΜΑΤΑ:** Σύμφωνα με τη βιβλιογραφία η καθυστερημένη απολίνωση ομφαλίου λώρου φαίνεται να επωφελεί τόσο τα τελειόμηνα, όσο και τα πρόωρα βρέφη.



ΕΛΛΗΝΙΚΗ ΕΤΑΙΡΕΙΑ  
ΕΜΒΡΥΟΜΗΤΡΙΚΗΣ  
ΙΑΤΡΙΚΗΣ

ΥΒΡΙΔΙΚΟ

14<sup>ο</sup>

24-26  
ΑΠΡΙΛΙΟΥ

ΕΜΒΡΥΟΜΗΤΡΙΚΗΣ ΙΑΤΡΙΚΗΣ

2026

HOTEL KAZARMA  
ΛΙΜΝΗ ΠΛΑΣΤΗΡΑ

## EP-27

### Η ΕΠΙΔΡΑΣΗ ΤΟΥ ΤΡΟΠΟΥ ΜΑΙΕΥΣΗΣ ΣΤΟ ΝΕΟΓΝΙΚΟ ΑΠΟΤΕΛΕΣΜΑ

Κώστογλου Εριφύλη  
Ανεξάρτητη Μαία, MSc, Υποψήφια Διδάκτωρ Μαιευτικής

**ΕΙΣΑΓΩΓΗ:** Σύμφωνα με τον ΠΟΥ το ποσοστό των καισαρικών τομών δεν πρέπει να υπερβαίνει το 15%. Στην Ευρώπη το ποσοστό κυμαίνεται μεταξύ 25 – 30%, ενώ στην Ελλάδα αγγίζει το 61% και διαρκώς αυξάνεται.

**ΣΚΟΠΟΣ:** Σκοπός της παρούσας εργασίας είναι η διερεύνηση της επίδρασης του τρόπου μαιεύσης στο νεογνικό αποτέλεσμα.

**ΥΛΙΚΟ ΚΑΙ ΜΕΘΟΔΟΣ:** Χρησιμοποιήθηκαν οι βάσεις δεδομένων Pubmed, Cochrane Database για την αναζήτηση άρθρων στη διεθνή βιβλιογραφία που αφορούν στην επίδραση του τρόπου τοκετού στην έκβαση των νεογνών. Συγκεκριμένα επιλέχθηκαν μελέτες που αφορούσαν νεογνά που γεννήθηκαν φυσιολογικά ή με καισαρική, καθώς και VBAC ή επαναληπτική καισαρική.

**ΑΠΟΤΕΛΕΣΜΑΤΑ:** Στη διεθνή βιβλιογραφία υπάρχει μεγάλος αριθμός μελετών σχετικά με την επίδραση του τρόπου μαιεύσης στο νεογνικό αποτέλεσμα. Είναι κοινώς αποδεκτό πως οι καισαρικές τομές έχουν συνδεθεί με αρνητικές επιπτώσεις στην υγεία των βρεφών. Συγκεκριμένα έχουν ενοχοποιηθεί για αυξημένο κίνδυνο εμφάνισης αναπνευστικών προβλημάτων όπως παροδική ταχύπνοια και ΣΑΔ, χαμηλότερο Apgar Score, αυξημένη ανάγκη για ανάνηψη μετά τον τοκετό, καθώς και εμφάνιση υπογλυκαιμίας και ικτέρου, με αποτέλεσμα αυξημένο αριθμό εισαγωγών στη ΜΕΝΝ σε σχέση με το φυσιολογικό τοκετό.

**ΣΥΜΠΕΡΑΣΜΑΤΑ:** Οι καισαρικές τομές που δεν προκύπτουν έπειτα από ιατρική ένδειξη συνδέονται με αυξημένα ποσοστά νοσηρότητας και θνησιμότητας, γεγονός που αφορά τόσο την πρώτη καισαρική όσο και τις επαναληπτικές καισαρικές τομές. Παγκόσμιου φορείς κάνουν επείγουσα έκκληση για μείωση του ποσοστού των καισαρικών στοχεύοντας στη βελτίωση του νεογνικού αποτελέσματος και τη μείωση του αριθμού εισαγωγών στις Μονάδες Νεογνών.



ΕΛΛΗΝΙΚΗ ΕΤΑΙΡΕΙΑ  
ΕΜΒΡΥΟΜΗΤΡΙΚΗΣ  
ΙΑΤΡΙΚΗΣ

ΥΒΡΙΔΙΚΟ

14<sup>ο</sup>

24-26  
ΑΠΡΙΛΙΟΥ

ΕΜΒΡΥΟΜΗΤΡΙΚΗΣ ΙΑΤΡΙΚΗΣ

2026

HOTEL KAZARMA  
ΛΙΜΝΗ ΠΛΑΣΤΗΡΑ

EP-28

## ΠΑΡΑΚΟΛΟΥΘΗΣΗ ANTI-Xa ΓΙΑ ΠΡΟΣΑΡΜΟΓΗ ΔΟΣΗΣ ΗΧΜΒ ΣΤΗ ΚΥΗΣΗ: ΑΝΑΣΚΟΠΗΣΗ ΕΝΔΕΙΞΕΩΝ, ΣΤΟΧΩΝ ΚΑΙ ΕΚΒΑΣΕΩΝ

Λαζάκης Ν.<sup>1</sup>, Κατσαρός Ν.<sup>1</sup>, Καπερώνης Α.<sup>1</sup>, Σκουρλάς Κ.<sup>1</sup>, Κατσαρός Γ.<sup>2</sup>, Γεωργοπούλου Χ.<sup>1</sup>  
1Γυναικολογικό-Μαιευτικό Τμήμα, Γ.Ν. Πατρών «Ο Άγιος Ανδρέας»  
2Β΄ Παθολογικό Τμήμα, Γ.Ν. Πατρών «Ο Άγιος Ανδρέας»

**Σκοπός:** Η παρούσα ανασκόπηση πραγματεύεται το ρόλο της παρακολούθησης της Anti-Xa για την προσαρμογή των δόσεων ηπαρίνης χαμηλού μοριακού βάρους (ΗΧΜΒ) στην κύηση, με έμφαση στις ενδείξεις, τους θεραπευτικούς στόχους και τις κλινικές εκβάσεις.

**Υλικά και μέθοδος:** Ανασκοπήθηκε η διαθέσιμη βιβλιογραφία, συμπεριλαμβανομένων μελετών, ανασκοπήσεων και κατευθυντήριων οδηγιών. Εξετάστηκαν δεδομένα σχετικά με τη θρομβοπροφύλαξη, τη θεραπεία φλεβικής θρομβοεμβολής, τις μηχανικές καρδιακές βαλβίδες, τα ακραία βάρη σώματος, τη νεφρική δυσλειτουργία, τη θρομβοφιλία και την ανεπάρκεια αντιθρομβίνης, καθώς και ζητήματα χρόνου δειγματοληψίας και εργαστηριακής τυποποίησης.

**Αποτελέσματα:** Τα δεδομένα δείχνουν ότι στις περιπτώσεις που η ΗΧΜΒ χορηγείται για θρομβοπροφύλαξη ή για θεραπεία φλεβικής θρομβοεμβολής στην κύηση, η προσαρμογή της δόσης με βάση τον Anti-Xa δεν βελτιώνει σταθερά την έκβαση, όπως τη πρόληψη θρόμβωσης ή αιμορραγίας. Οι διεθνείς οδηγίες δεν συνιστούν παρακολούθηση του Anti-Xa στις συνήθεις μαιευτικές ενδείξεις, αλλά αναγνωρίζουν πιθανή χρησιμότητα σε επιλεγμένες περιπτώσεις. Αντίθετα, στις εγκύους με μηχανικές καρδιακές βαλβίδες η παρακολούθηση Anti-Xa θεωρείται ουσιαστική, χωρίς όμως να μπορεί να εξαλείψει πλήρως τον κίνδυνο θρόμβωσης ή αιμορραγίας.

**Συμπεράσματα:** Η παρακολούθηση του Anti-Xa δεν προτείνεται ως καθολική πρακτική, αλλά ως εργαλείο σε επιλεγμένες εγκύους υψηλού κινδύνου. Η αξία της εξαρτάται από την ένδειξη, την εργαστηριακή τυποποίηση και τον χρόνο της δειγματοληψίας. Απαιτούνται περισσότερες μελέτες ώστε να αποσαφηνιστεί η κλινική αξία της μέτρησης Anti-Xa.



ΕΛΛΗΝΙΚΗ ΕΤΑΙΡΕΙΑ  
ΕΜΒΡΥΟΜΗΤΡΙΚΗΣ  
ΙΑΤΡΙΚΗΣ

ΥΒΡΙΔΙΚΟ

14<sup>ο</sup>

24-26  
ΑΠΡΙΛΙΟΥ

ΕΜΒΡΥΟΜΗΤΡΙΚΗΣ ΙΑΤΡΙΚΗΣ

2026

HOTEL KAZARMA  
ΛΙΜΝΗ ΠΛΑΣΤΗΡΑ

## EP-29

### ΜΟΝΟΘΕΡΑΠΕΙΑ ΜΑΚΡΟΛΙΔΗΣ ΕΝΑΝΤΙ ΜΑΚΡΟΛΙΔΗΣ ΚΑΙ Β-ΛΑΚΤΑΜΗΣ ΣΤΗ ΠΡΕΥ

Λαζάκης Ν.<sup>1</sup>, Κατσαρός Ν.<sup>1</sup>, Καπερώνης Α.<sup>1</sup>, Σκουρλάς Κ.<sup>1</sup>, Κατσαρός Γ.<sup>2</sup>, Γεωργοπούλου Χ.<sup>1</sup>

1Γυναικολογικό-Μαιευτικό Τμήμα, Γ.Ν. Πατρών «Ο Άγιος Ανδρέας»

2Β΄ Παθολογικό Τμήμα, Γ.Ν. Πατρών «Ο Άγιος Ανδρέας»

**Σκοπός:** Η παρούσα ανασκόπηση αποσκοπεί στη σύγκριση της αποτελεσματικότητας και της ασφάλειας της μονοθεραπείας με μακρολίδη έναντι του συνδυασμού β-λακτάμης και μακρολίδης σε κυήσεις με πρόωρη ρήξη εμβρυϊκών υμένων (ΠΡΕΥ).

**Υλικά και μέθοδος:** Διενεργήθηκε ανασκόπηση της βιβλιογραφίας, με αναζήτηση μελετών που αφορούν γυναίκες με ΠΡΕΥ. Αξιολογήθηκε ο χρόνος μέχρι τον τοκετό, η μητρική λοίμωξη (χοριοαμνιονίτιδα), καθώς και νεογνικοί παράγοντες, όπως η σηψαιμία, το σύνδρομο αναπνευστικής δυσχέρειας, η εισαγωγή σε ΜΕΝΝ, η νεκρωτική εντεροκολίτιδα και η περιγεννητική θνησιμότητα. Τα δεδομένα ήταν περιορισμένα και προερχόταν κυρίως από μία μεγάλη τυχαιοποιημένη μελέτη και μία πρόσφατη πολυκεντρική αναδρομική μελέτη κοόρτης.

**Αποτελέσματα:** Τα διαθέσιμα δεδομένα υποδηλώνουν ότι ο συνδυασμός β-λακτάμης και μακρολίδης υπερέχει της μονοθεραπείας με μακρολίδη ως προς την παράταση της κύησης. Στην τυχαιοποιημένη μελέτη, ο συνδυασμός ερυθρομυκίνης με αμοξικιλίνη-κλαβουλανικό συσχετίστηκε με μικρότερη πιθανότητα τοκετού εντός 7 ημερών, χωρίς σαφείς διαφορές στις περισσότερες νεογνικές εκβάσεις. Η αναδρομική κοόρτη έδειξε μικρότερο χρόνο μέχρι το τοκετό και υψηλότερη συχνότητα χοριοαμνιονίτιδας στη μονοθεραπεία με μακρολίδη. Ωστόσο, η ισχύς των δεδομένων παραμένει ασθενής.

**Συμπεράσματα:** Η μονοθεραπεία με μακρολίδη φαίνεται πιθανώς λιγότερο αποτελεσματική από τον συνδυασμό β-λακτάμης και μακρολίδης στην παράταση της κύησης σε περιπτώσεις ΠΡΕΥ. Παρά ταύτα, η χρήση αμοξικιλίνης-κλαβουλανικού δεν προτιμάται λόγω πιθανής συσχέτισης με νεκρωτική εντεροκολίτιδα στο νεογνό. Απαιτούνται νέες, σύγχρονες, τυχαιοποιημένες μελέτες με καταλληλότερα αντιβιοτικά σχήματα.



ΕΛΛΗΝΙΚΗ ΕΤΑΙΡΕΙΑ  
ΕΜΒΡΥΟΜΗΤΡΙΚΗΣ  
ΙΑΤΡΙΚΗΣ

ΥΒΡΙΔΙΚΟ

14<sup>ο</sup>

24-26  
ΑΠΡΙΛΙΟΥ

ΕΜΒΡΥΟΜΗΤΡΙΚΗΣ ΙΑΤΡΙΚΗΣ

2026

HOTEL KAZARMA  
ΛΙΜΝΗ ΠΛΑΣΤΗΡΑ

## EP-30

### ΣΧΕΣΗ ΘΗΛΑΣΜΟΥ ΜΕ ΜΕΤΕΓΧΕΙΡΗΤΙΚΟ ΠΟΝΟ ΜΕΤΑ ΑΠΟ ΚΑΙΣΑΡΙΚΗ ΤΟΜΗ: ΒΙΒΛΙΟΓΡΑΦΙΚΗ ΑΝΑΣΚΟΠΗΣΗ

Κατσαρός Ν.<sup>1</sup>, Λαζάκης Ν.<sup>1</sup>, Καπερώνης Α.<sup>1</sup>, Σκουρλάς Κ.<sup>1</sup>, Κατσαρός Γ.<sup>2</sup>, Γεωργοπούλου Χ.<sup>1</sup>

1Γυναικολογικό-Μαιευτικό Τμήμα, Γ.Ν. Πατρών «Ο Άγιος Ανδρέας»

2Β΄ Παθολογικό Τμήμα, Γ.Ν. Πατρών «Ο Άγιος Ανδρέας»

**Σκοπός:** Η καισαρική τομή αποτελεί μία από τις συχνότερες μαιευτικές επεμβάσεις παγκοσμίως και συνοδεύεται από σημαντικό μετεγχειρητικό πόνο. Στην παρούσα εργασία εξετάζεται αν ο θηλασμός σχετίζεται με μείωση του μετεγχειρητικού τραυματικού πόνου και πώς αυτό μπορεί να επηρεάζει την ανάρρωση και την έναρξη του θηλασμού.

**Υλικά και Μέθοδος:** Ανασκοπήθηκαν πρωτότυπες μελέτες και παρατηρητικές έρευνες που μετρούν την ένταση του μετεγχειρητικού πόνου σε γυναίκες που θηλάζουν μετά από καισαρική, χρησιμοποιώντας συνήθως την Κλίμακα Οπτικής Αναλογίας πόνου (VAS), καθώς και μελέτες που διερευνούν την επίδραση του πόνου στην ποιότητα και επιτυχία του θηλασμού.

**Αποτελέσματα:** Μία προοπτική μελέτη σε γυναίκες μετά από ΚΤ βρήκε ότι δεν υπήρξε στατιστικά σημαντική μείωση του πόνου του τραύματος κατά τη διάρκεια του θηλασμού, με αύξηση του πόνου από συσπάσεις της μήτρας κατά τη διάρκεια του θηλασμού (λόγω αυξημένης οξυτοκίνης). Μεγαλύτερες μελέτες δείχνουν ότι ο ισχυρός μετεγχειρητικός πόνος συνδέεται με δυσκολίες στην έναρξη του θηλασμού, μειώνοντας έτσι την πιθανότητα αποκλειστικού θηλασμού. Επιπλέον, η εμπειρία του πόνου επηρεάζει την ποιότητα της φροντίδας του νεογνού και το θηλασμό.

**Συμπεράσματα:** Τα έως τώρα δεδομένα δεν τεκμηριώνουν σαφές όφελος του θηλασμού στην άμεση μείωση του μετεγχειρητικού πόνου μετά από ΚΤ. Αντίθετα, υψηλότερα επίπεδα πόνου φαίνεται να εμποδίζουν την επιτυχημένη διεξαγωγή του θηλασμού. Απαιτούνται περαιτέρω μελέτες για να διερευνηθεί αν υπάρχουν υποομάδες που ωφελούνται από τον θηλασμό στα πλαίσια της αναλγησίας.



ΕΛΛΗΝΙΚΗ ΕΤΑΙΡΕΙΑ  
ΕΜΒΡΥΟΜΗΤΡΙΚΗΣ  
ΙΑΤΡΙΚΗΣ

ΥΒΡΙΔΙΚΟ

14<sup>ο</sup>

24-26  
ΑΠΡΙΛΙΟΥ

ΕΜΒΡΥΟΜΗΤΡΙΚΗΣ ΙΑΤΡΙΚΗΣ

2026

HOTEL KAZARMA  
ΛΙΜΝΗ ΠΛΑΣΤΗΡΑ

## EP-31

### ΣΥΝΕΧΗΣ ΚΑΤΑΓΡΑΦΗ ΓΛΥΚΟΖΗΣ (CGM) ΣΤΟΝ ΣΑΚΧΑΡΩΔΗ ΔΙΑΒΗΤΗ ΚΥΗΣΗΣ

Λαζάκης Ν.<sup>1</sup>, Κατσαρός Ν.<sup>1</sup>, Γεωργοπούλου Χ.<sup>1</sup>, Σκουρλάς Κ.<sup>1</sup>, Κατσαρός Γ.<sup>2</sup>, Καπερώνης Α.<sup>1</sup>,

1 Γυναικολογικό-Μαιευτικό Τμήμα, Γ.Ν. Πατρών «Ο Άγιος Ανδρέας»

2 Β΄ Παθολογικό Τμήμα, Γ.Ν. Πατρών «Ο Άγιος Ανδρέας»

**Σκοπός:** Η συνεχής καταγραφή γλυκόζης (Continuous Glucose Monitoring) αποτελεί καθιερωμένη πρακτική σε ασθενείς με ΣΔ ιδίως τύπου Ι. Ωστόσο σε γυναίκες με σακχαρώδη διαβήτη κύησης δεν έχει υιοθετηθεί σε ευρεία βάση. Σκοπός της εργασίας είναι η αξιολόγηση της επίδρασής της στα μητρικά και νεογνικά αποτελέσματα.

**Υλικά και Μέθοδος:** Έγινε ανασκόπηση της βιβλιογραφίας (2015–2025) σε βάσεις δεδομένων PubMed και Scopus. Συμπεριλήφθηκαν τυχαιοποιημένες μελέτες, μετα-αναλύσεις και συστηματικές ανασκοπήσεις που συνέκριναν τη συνεχή καταγραφή με την κλασική μέτρηση σακχάρου σε γυναίκες με ΣΔ κύησης. Αξιολογήθηκαν δείκτες γλυκαιμικού ελέγχου (μέση τιμή γλυκόζης, time in range) και περιγεννητικά αποτελέσματα (μακροσωμία, καισαρική τομή, νεογνική υπογλυκαιμία, εισαγωγή σε MENN).

**Αποτελέσματα:** Τα διαθέσιμα δεδομένα δείχνουν ότι η χρήση συνεχούς καταγραφής σχετίζεται με καλύτερο γλυκαιμικό έλεγχο και αυξημένο χρόνο εντός θεραπευτικού στόχου. Οι μετα-αναλύσεις υποδεικνύουν τάση μείωσης της μακροσωμίας και της νεογνικής υπογλυκαιμίας, ενώ σε ορισμένες μελέτες παρατηρείται μικρότερη ανάγκη για ινσουλinoθεραπεία. Ωστόσο, τα αποτελέσματα ως προς τη μείωση των καισαρικών τομών παραμένουν εν πολλοίς αντικρουόμενα.

**Συμπεράσματα:** Τα διαθέσιμα δεδομένα υποστηρίζουν ότι η συνεχής καταγραφή είναι ένα εργαλείο που μετατρέπει τον γλυκαιμικό έλεγχο στην κύηση από αποσπασματικό σε συνεχές, επιτρέποντας έγκαιρες και στοχευμένες παρεμβάσεις. Το πιθανό κλινικό όφελος φαίνεται να αποτυπώνεται περισσότερο σε εκβάσεις που σχετίζονται με τη μεταβολική επιβάρυνση του εμβρύου, ενώ οι διαφορές στα ποσοστά τοκετού επηρεάζονται από πολλούς συγχυτικούς παράγοντες (πρωτόκολλα μαιευτηρίου, πρακτικές πρόκλησης κ.ά.).



ΕΛΛΗΝΙΚΗ ΕΤΑΙΡΕΙΑ  
ΕΜΒΡΥΟΜΗΤΡΙΚΗΣ  
ΙΑΤΡΙΚΗΣ

ΥΒΡΙΔΙΚΟ

14<sup>ο</sup>

24-26  
ΑΠΡΙΛΙΟΥ

ΕΜΒΡΥΟΜΗΤΡΙΚΗΣ ΙΑΤΡΙΚΗΣ

2026

HOTEL KAZARMA  
ΛΙΜΝΗ ΠΛΑΣΤΗΡΑ

## EP-32

### ΡΗΞΗ ΥΜΕΝΩΝ ΕΠΕΙΤΑ ΑΠΟ ΑΜΝΙΟΠΑΡΑΚΕΝΤΗΣΗ – ΠΑΡΟΥΣΙΑΣΗ ΠΕΡΙΣΤΑΤΙΚΟΥ

Κατσαρός Ν., Λαζάκης Ν., Γεωργοπούλου Χ., Σκουρλάς Κ., Καπερώνης Α.  
Γυναικολογικό-Μαιευτικό Τμήμα, Γ.Ν. Πατρών «Ο Άγιος Ανδρέας»

**Σκοπός:** Σκοπός της εργασίας είναι να παρουσιαστεί ένα περιστατικό πρόωρης ρήξης υμένων στο Β' τρίμηνο ως επιπλοκή μετά από αμνιοπαρακέντηση, με έμφαση στη συντηρητική μαιευτική αντιμετώπιση, την πορεία της κύησης και τους παράγοντες που οδήγησαν σε πρόωρη περάτωση.

**Υλικά και Μέθοδος:** Έγκυος πρωτοτόκος προσήλθε στα επείγοντα σε ηλικία κύησης 22 εβδομάδων αναφέροντας έξοδο μεγάλης ποσότητας αμνιακού υγρού. Από το ιστορικό αναφέρεται αμνιοπαρακέντηση στις 18 εβδομάδες, μετά την οποία σημειώθηκε άμεσα ρήξη υμένων, για την οποία νοσηλεύτηκε και έλαβε αντιβιοτική αγωγή, λαμβάνοντας εξιτήριο μετά από μία εβδομάδα. Στη δική μας κλινική εφαρμόστηκε συντηρητική αντιμετώπιση με ενδοφλέβια χορήγηση MgSO<sub>4</sub> και στη συνέχεια τοκόλυση με ατοσιμπάνη. Η παρακολούθηση περιλάμβανε συστηματικό έλεγχο ζωτικών σημείων και εργαστηριακό έλεγχο, συμπεριλαμβανομένης ανάλυσης ούρων.

**Αποτελέσματα:** Η κύηση παρατάθηκε έως την 30ή εβδομάδα, οπότε εμφανίστηκαν αυξημένες τιμές αρτηριακής πίεσης και χορηγήθηκε νιφεδιπίνη. Παράλληλα διαπιστώθηκαν οιδήματα και λευκωματουρία, θέτοντας την διάγνωση της προεκλαμψίας. Λόγω επιδείνωσης της μητρικής και κλινικοεργαστηριακής εικόνας αποφασίστηκε περάτωση της κύησης με καισαρική τομή στις 31 εβδομάδες.

**Συμπεράσματα:** Η πρόωρη ρήξη υμένων μετά από αμνιοπαρακέντηση μπορεί να οδηγήσει σε παρατεταμένη νοσηρότητα και ανάγκη στενής παρακολούθησης. Η συντηρητική διαχείριση και η τοκόλυση συνέβαλαν στην παράταση της κύησης, ωστόσο η ανάπτυξη προεκλαμψίας κατέστησε αναγκαία την πρόωρη καισαρική προκειμένου να εξασφαλιστεί το καλύτερο δυνατόν μητρικό και εμβρυϊκό αποτέλεσμα.



ΕΛΛΗΝΙΚΗ ΕΤΑΙΡΕΙΑ  
ΕΜΒΡΥΟΜΗΤΡΙΚΗΣ  
ΙΑΤΡΙΚΗΣ

ΥΒΡΙΔΙΚΟ

14<sup>ο</sup>

24-26  
ΑΠΡΙΛΙΟΥ

ΕΜΒΡΥΟΜΗΤΡΙΚΗΣ ΙΑΤΡΙΚΗΣ

2026

HOTEL KAZARMA  
ΛΙΜΝΗ ΠΛΑΣΤΗΡΑ

EP-33

### ΧΗΜΕΙΟΘΕΡΑΠΕΙΑ ΣΤΗ ΚΥΗΣΗ – ΒΙΒΛΙΟΓΡΑΦΙΚΗ ΑΝΑΣΚΟΠΗΣΗ

Λαζάκης Ν.<sup>1</sup>, Κατσαρός Ν.<sup>1</sup>, Γεωργοπούλου Χ.<sup>1</sup>, Σκουρλάς Κ.<sup>1</sup>, Κατσαρός Γ.<sup>2</sup>, Καπερώνης Α.<sup>1</sup>,  
1Γυναικολογικό-Μαιευτικό Τμήμα, Γ.Ν. Πατρών «Ο Άγιος Ανδρέας»  
2Β' Παθολογικό Τμήμα, Γ.Ν. Πατρών «Ο Άγιος Ανδρέας»

**Σκοπός:** Σκοπός της εργασίας είναι να συνοψιστούν τα δεδομένα για την ασφάλεια της συστηματικής κυτταροτοξικής χημειοθεραπείας στην κύηση, με έμφαση στις διαφορές κινδύνου ανά τρίμηνο και στα νεογνικά αποτελέσματα.

**Υλικά και Μέθοδος:** Πραγματοποιήθηκε ανασκόπηση της βιβλιογραφίας σε κυήσεις με έκθεση σε χημειοθεραπεία για κακοήθεια. Εξήχθησαν δεδομένα για χρόνο έκθεσης, χημειοθεραπευτικά σχήματα, πρόωρο τοκετό, FGR/SGA, συγγενείς ανωμαλίες, εισαγωγή σε MENN και παιδιατρική παρακολούθηση.

**Αποτελέσματα:** Τεκμηριώνεται ισχυρό “trimester effect”. Έναρξη χημειοθεραπείας πριν τις 12 εβδομάδες συσχετίστηκε με μείζονες συγγενείς ανωμαλίες 21,7%, έναντι 3,0% όταν η έναρξη έγινε  $\geq 12$  εβδομάδες, ποσοστό κοντά στο αναμενόμενο υπόβαθρο. Με έκθεση στο 2ο/3ο τρίμηνο, η κυρίαρχη επιβάρυνση αφορά την προωρότητα και την επακόλουθη νοσηρότητα (αναπνευστική υποστήριξη, MENN, μεγαλύτερη νοσηλεία). Η προωρότητα προσεγγίζει ~48–61% και συχνά είναι ιατρογενής, με τάση μείωσης με την πάροδο του χρόνου. Συσχετισμοί αναφέρθηκαν σε πλατινούχα σχήματα με SGA νεογνά και για ταξάνες με αυξημένες εισαγωγές σε MENN. Οι μακροχρόνιες νευροαναπτυξιακές και καρδιακές εκβάσεις σχετίζονται περισσότερο με την ηλικία κύησης στη γέννηση παρά στην έκθεση.

**Συμπεράσματα:** Η χημειοθεραπεία πρέπει να αποφεύγεται στο 1ο τρίμηνο και να εξετάζεται μετά τις 12–14 εβδομάδες. Προτεραιότητα αποτελεί η αποφυγή ιατρογενούς προωρότητας και ο προγραμματισμός τοκετού κατά το δυνατόν  $\geq 37$  εβδομάδες, με αποχή από κύκλους κοντά στον τοκετό ώστε να μειώνεται ο κίνδυνος μυελοκαταστολής. Χρειάζονται τυποποιημένοι ορισμοί FGR/SGA και σαφής διάκριση ιατρογενούς έναντι αυτόματης προωρότητας για ισχυρότερη τεκμηρίωση των αποτελεσμάτων. \_\_



ΕΛΛΗΝΙΚΗ ΕΤΑΙΡΕΙΑ  
ΕΜΒΡΥΟΜΗΤΡΙΚΗΣ  
ΙΑΤΡΙΚΗΣ

ΥΒΡΙΔΙΚΟ

14<sup>ο</sup>

24-26  
ΑΠΡΙΛΙΟΥ

ΕΜΒΡΥΟΜΗΤΡΙΚΗΣ ΙΑΤΡΙΚΗΣ

2026

HOTEL KAZARMA  
ΛΙΜΝΗ ΠΛΑΣΤΗΡΑ

## EP-34

### ΑΥΤΟΜΑΤΗ ΕΡΜΗΝΕΙΑ ΚΑΡΔΙΟΤΟΚΟΓΡΑΦΗΜΑΤΟΣ ΜΕ ΤΕΧΝΗΤΗ ΝΟΗΜΟΣΥΝΗ ΚΑΤΑ ΤΟΝ ΤΟΚΕΤΟ

Κατσαρός Ν.<sup>1</sup>, Λαζάκης Ν.<sup>1</sup>, Καπερώνης Α.<sup>1</sup>, Σκουρλάς Κ.<sup>1</sup>, Κατσαρός Γ.<sup>2</sup>, Γεωργοπούλου Χ.<sup>1</sup>

1Γυναικολογικό-Μαιευτικό Τμήμα, Γ.Ν. Πατρών «Ο Άγιος Ανδρέας»

2Β΄ Παθολογικό Τμήμα, Γ.Ν. Πατρών «Ο Άγιος Ανδρέας»

**Σκοπός:** Η τεχνητή νοημοσύνη αποτελεί καινοτόμα εξέλιξη της τεχνολογίας τα τελευταία χρόνια με πολλές εφαρμογές στον τομέα της ιατρικής. Σκοπός της εργασίας είναι να συνοψίσει τα διαθέσιμα δεδομένα για συστήματα τεχνητής νοημοσύνης (AI) στην ερμηνεία καρδιοτοκογραφήματος (CTG) κατά τον τοκετό, όσον αφορά τη δυναμική τους να μειώσουν τις ψευδώς παθολογικές διαγνώσεις.

**Υλικά και Μέθοδος:** ραγματοποιήθηκε ανασκόπηση της σύγχρονης βιβλιογραφίας (2017–2025) σχετικά με συστήματα υποβοήθησης κλινικής απόφασης και αλγορίθμους μηχανικής και βαθιάς μάθησης στην ανάλυση CTG κατά τη διάρκεια του τοκετού. Αξιολογήθηκαν μελέτες που εξέτασαν τη διαγνωστική ακρίβεια καθώς και την επίδραση των συστημάτων AI στα μαιευτικά και νεογνικά αποτελέσματα.

**Αποτελέσματα:** Η μεγάλη τυχαιοποιημένη μελέτη INFANT δεν κατέδειξε σημαντική μείωση της νεογνικής νοσηρότητας με τη χρήση συστημάτων υποβοήθησης απόφασης. Νεότερα μοντέλα βαθιάς μάθησης, ωστόσο, παρουσιάζουν αυξημένη διαγνωστική ακρίβεια και βελτιωμένη ειδικότητα στην αναγνώριση παθολογικών προτύπων CTG. Τα διαθέσιμα δεδομένα υποδηλώνουν πιθανή μείωση των ψευδώς θετικών εκτιμήσεων και, κατ' επέκταση, περιορισμό των μη αναγκαίων καισαρικών τομών ή επεμβατικών τοκετών, χωρίς να επηρεάζεται αρνητικά η ασφάλεια του νεογνού.

**Συμπεράσματα:** Η εφαρμογή συστημάτων τεχνητής νοημοσύνης στην ανάλυση CTG αποτελεί ένα πολλά υποσχόμενο εργαλείο υποστήριξης των κλινικών αποφάσεων. Απαιτούνται ωστόσο μελέτες για την τεκμηρίωση της αποτελεσματικότητας και της χρησιμότητας τους προκειμένου να ενσωματωθούν με ασφάλεια στη μαιευτική πρακτική.



ΕΛΛΗΝΙΚΗ ΕΤΑΙΡΕΙΑ  
ΕΜΒΡΥΟΜΗΤΡΙΚΗΣ  
ΙΑΤΡΙΚΗΣ

ΥΒΡΙΔΙΚΟ

14<sup>ο</sup>

24-26  
ΑΠΡΙΛΙΟΥ

ΕΜΒΡΥΟΜΗΤΡΙΚΗΣ ΙΑΤΡΙΚΗΣ

2026

HOTEL KAZARMA  
ΛΙΜΝΗ ΠΛΑΣΤΗΡΑ

EP-35

## ΕΠΙΔΡΑΣΗ ΤΗΣ ΠΑΧΥΣΑΡΚΙΑΣ ΣΤΗ ΜΙΚΡΟΒΙΑΚΗ ΧΛΩΡΙΔΑ ΤΟΥ ΚΟΛΠΟΥ ΚΑΙ Η ΣΥΣΧΕΤΙΣΗ ΜΕ ΤΟΝ ΠΡΩΩΡΟ ΤΟΚΕΤΟ

Κατσαρός Ν.<sup>1</sup>, Λαζάκης Ν.<sup>1</sup>, Καπερώνης Α.<sup>1</sup>, Σκουρλάς Κ.<sup>1</sup>, Κατσαρός Γ.<sup>2</sup>, Γεωργοπούλου Χ.<sup>1</sup>

1Γυναικολογικό-Μαιευτικό Τμήμα, Γ.Ν. Πατρών «Ο Άγιος Ανδρέας»

2Β' Παθολογικό Τμήμα, Γ.Ν. Πατρών «Ο Άγιος Ανδρέας»

**Σκοπός:** Η μικροβιακή χλωρίδα του κόλπου καθορίζεται από μια δυναμική ισορροπία πολλών παραγόντων, ενδογενών και εξωγενών. Σκοπός της εργασίας είναι να ανασκοπηθούν οι επιδράσεις της μητρικής παχυσαρκίας στη σύσταση της κοιλιακής μικροβιακής χλωρίδας κατά την κύηση και να διερευνηθεί η σχέση τους με τον πρόωρο τοκετό (ΠΤ).

**Υλικά και Μέθοδος:** Πραγματοποιήθηκε ανασκόπηση της βιβλιογραφίας (2015–2025) σε βάσεις δεδομένων, με έμφαση σε μελέτες που αξιολόγησαν τη σύνθεση του κοιλιακού μικροβιώματος στην κύηση και τη συσχέτιση της με ΠΤ. Συμπεριλήφθηκαν επίσης πρόσφατες ανασκοπήσεις ειδικά για την παχυσαρκία και το κοιλιακό μικροβίωμα.

**Αποτελέσματα:** Η παχυσαρκία στην κύηση συσχετίζεται με μεταβολές στο κοιλιακό περιβάλλον, όπως μεγαλύτερη μικροβιακή ποικιλότητα και μικρότερη πιθανότητα κυριαρχίας *Lactobacillus*. Παράλληλα, μελέτες έχουν δείξει ότι η μειωμένη παρουσία *Lactobacillus crispatus* και η αυξημένη παρουσία μικροβίων σχετικών με βακτηριακή κολπίτιδα συνδέονται με αυξημένο κίνδυνο ΠΤ. Η συνολική εικόνα υποδηλώνει ότι η παχυσαρκία μπορεί να συμβάλλει έμμεσα στον κίνδυνο ΠΤ μέσω «μετατόπισης» προς δυσβιωτικά κοιλιακά προφίλ, αν και η αιτιώδης σχέση και ο ρόλος συγγενικών παραγόντων (π.χ. διαβήτης κύησης, φλεγμονή, κοινωνικοδημογραφικοί δείκτες) δεν είναι αποσαφηνισμένα.

**Συμπεράσματα:** Η παχυσαρκία σχετίζεται με μεταβολές της κοιλιακής χλωρίδας στην κύηση και συγκεκριμένα μικροβιακά προφίλ φαίνεται να συνδέονται με ΠΤ. Η κλινική αξία επί του παρόντος εντοπίζεται κυρίως στη στοχευμένη αναγνώριση ομάδων υψηλότερου κινδύνου και στη διερεύνηση παρεμβάσεων (παρακολούθηση μικροβιώματος, βελτιστοποίηση μεταβολικού/φλεγμονώδους φορτίου).



ΕΛΛΗΝΙΚΗ ΕΤΑΙΡΕΙΑ  
ΕΜΒΡΥΟΜΗΤΡΙΚΗΣ  
ΙΑΤΡΙΚΗΣ

ΥΒΡΙΔΙΚΟ

14<sup>ο</sup>

24-26  
ΑΠΡΙΛΙΟΥ

ΕΜΒΡΥΟΜΗΤΡΙΚΗΣ ΙΑΤΡΙΚΗΣ

2026

HOTEL KAZARMA  
ΛΙΜΝΗ ΠΛΑΣΤΗΡΑ

## EP-36

### ΑΣΦΑΛΕΙΑ ΤΡΑΝΕΞΑΜΙΚΟΥ ΟΞΕΟΣ ΣΤΗ ΛΟΧΕΙΑ: ΒΙΒΛΙΟΓΡΑΦΙΚΗ ΑΝΑΣΚΟΠΗΣΗ

Κατσαρός Ν.<sup>1</sup>, Λαζάκης Ν.<sup>1</sup>, Γεωργοπούλου Χ.<sup>1</sup>, Σκουρλάς Κ.<sup>1</sup>, Κατσαρός Γ.<sup>2</sup>, Καπερώνης Α.<sup>1</sup>  
1Γυναικολογικό-Μαιευτικό Τμήμα, Γ.Ν. Πατρών «Ο Άγιος Ανδρέας»  
2Β΄ Παθολογικό Τμήμα, Γ.Ν. Πατρών «Ο Άγιος Ανδρέας»

**Σκοπός:** Το τρανεξαμικό οξύ (ΤΧΑ) χρησιμοποιείται ευρέως στη χειρουργική, ωστόσο υπάρχει αμφισβήτηση ως προς την ασφάλεια του κατά τη λοχεία. Σκοπός της ανασκόπησης είναι να αξιολογηθεί η ασφάλεια της χρήσης του σε αυτό το πλαίσιο, με έμφαση στον κίνδυνο θρομβοεμβολικών επεισοδίων, στις σοβαρές ανεπιθύμητες ενέργειες και στη συμβατότητά του με τον θηλασμό.

**Υλικά και Μέθοδος:** Πραγματοποιήθηκε ανασκόπηση της βιβλιογραφίας, συμπεριλαμβανομένων κατευθυντήριων οδηγιών, τυχαιοποιημένων κλινικών μελετών, συστηματικών ανασκοπήσεων και δεδομένων φαρμακοεπαγρύπνησης, σχετικά με τη χορήγηση ΤΧΑ στην περίοδο μετά τον τοκετό. Τα κύρια σημεία που αξιολογήθηκαν αφορούσαν φλεβικά θρομβοεμβολικά επεισόδια, αγγειακά συμβάματα, σπασμούς, νεφρικές επιπλοκές, αντιδράσεις υπερευαισθησίας και η ασφάλεια κατά τον θηλασμό.

**Αποτελέσματα:** Τα διαθέσιμα δεδομένα δείχνουν ότι η ενδοφλέβια χορήγηση ΤΧΑ ως επικουρική θεραπεία στην αιμορραγία μετά τον τοκετό, ιδιαίτερα όταν χορηγείται εντός 3 ωρών, σχετίζεται με μείωση της θνητότητας, χωρίς αύξηση της συχνότητας θρομβοεμβολικών επεισοδίων. Σε μεγάλες τυχαιοποιημένες μελέτες και μετα-αναλύσεις δεν παρατηρήθηκε αύξηση της σοβαρής μητρικής νοσηρότητας ή θνητότητας. Οι ανεπιθύμητες ενέργειες ήταν κατά κανόνα ήπιες και παροδικές, κυρίως ναυτία και έμετος. Σπάνια έχουν αναφερθεί σπασμοί, σοβαρές αντιδράσεις υπερευαισθησίας και νεφρικές ισχαιμικές επιπλοκές, κυρίως σε ειδικούς πληθυσμούς. Το ΤΧΑ θεωρείται συμβατό με τον θηλασμό.

**Συμπεράσματα:** Το τρανεξαμικό οξύ εμφανίζει ευνοϊκό προφίλ ασφάλειας κατά τη λοχεία, όταν χρησιμοποιείται ορθά για την αντιμετώπιση της αιμορραγίας μετά τον τοκετό. Ωστόσο, απαιτείται προσεκτική χορήγηση σε γυναίκες με νεφρική δυσλειτουργία ή αυξημένο κίνδυνο θρόμβωσης.



ΕΛΛΗΝΙΚΗ ΕΤΑΙΡΕΙΑ  
ΕΜΒΡΥΟΜΗΤΡΙΚΗΣ  
ΙΑΤΡΙΚΗΣ

ΥΒΡΙΔΙΚΟ

14<sup>ο</sup>

24-26  
ΑΠΡΙΛΙΟΥ

ΕΜΒΡΥΟΜΗΤΡΙΚΗΣ ΙΑΤΡΙΚΗΣ

2026

HOTEL KAZARMA  
ΛΙΜΝΗ ΠΛΑΣΤΗΡΑ

## EP-37

### ΕΠΙΤΥΧΗΣ ΤΕΛΕΙΟΜΗΝΗ ΚΥΗΣΗ ΜΕΤΑ ΑΠΟ ΣΥΝΤΗΡΗΤΙΚΗ ΑΝΤΙΜΕΤΩΠΙΣΗ ΤΡΟΦΟΒΛΑΣΤΙΚΗΣ ΝΟΣΟΥ ΚΥΗΣΗΣ ΣΕ ΑΣΘΕΝΗ 53 ΕΤΩΝ: ΠΑΡΟΥΣΙΑΣΗ ΠΕΡΙΣΤΑΤΙΚΟΥ ΚΑΙ ΑΝΑΣΚΟΠΗΣΗ ΤΗΣ ΔΙΑΧΕΙΡΙΣΗΣ ΓΟΝΙΜΟΤΗΤΑΣ ΣΕ ΟΜΑΔΕΣ ΥΨΗΛΟΥ ΚΙΝΔΥΝΟΥ

Κούτρα Ιωάννα, Γκριτζέλη Στεργιανή, Σαράφης Βασίλειος, Μπουρνούδη Ιωάννα, Σωτήριος Κουβελάς, Οικονόμου Ιωάννης, Κουτσερή Ελένη, Παπαθανασίου Δέσποινα-Κομνηνή, Ιακωβίδου Μαρία-Χρυσούλα  
Γενικό Νοσοκομείο Λάρισας

**Εισαγωγή:** Η πλήρης μύλη κύηση (CHM) αποτελεί προνεοπλασματική οντότητα του φάσματος της Τροφοβλαστικής Νόσου της Κύησης. Σε ασθενείς ηλικίας >50 ετών, ο κίνδυνος εξαλλαγής σε Τροφοβλαστική Νεοπλασία υπερβαίνει το 60%. Αν και η υστερεκτομή αποτελεί το standard of care για αυτή την ηλικιακή ομάδα, η παρούσα εργασία στοχεύει να καταδείξει τη σκοπιμότητα της συντηρητικής διαχείρισης υπό αυστηρά ογκολογικά πρωτόκολλα, όταν υφίσταται έντονη επιθυμία διατήρησης της γονιμότητας.

**Παρουσίαση Περιστατικού:** Ασθενής 53 ετών, με μαιευτικό ιστορικό (2 ενδομήτριοι θάνατοι, 3 κύκλοι IVF), προσήλθε με οξύ κοιλιακό άλγος και κολπική αιμόρροια, β-hCG 200.000 mIU/ml, ενώ η απεικόνιση ανέδειξε αιματόμητρα χωρίς ενδείξεις μωμητρικής διήθησης ή μεταστάσεων. Υπεβλήθη σε αναρροφητική απόξεση με ιστολογική επιβεβαίωση CHM. Η ασθενής σταδιοποιήθηκε με FIGO Score 5, κατατασσόμενη στην κατηγορία χαμηλού κινδύνου GTN. Λόγω ηλικίας και του υψηλού φορτίου, αποφασίστηκε επιθετική συντηρητική προσέγγιση με Μεθοτρεξάτη. Μετά από 12μηνη περίοδο αρνητικής β-hCG, προχώρησε σε IVF με δωρεά ωαρίων. Η κύηση εξελίχθηκε ανεπίπλεκτα, οδηγώντας σε τελειόμηνο τοκετό υγιούς νεογνού.

**Συζήτηση:** Η απόφαση συντηρητικής αντιμετώπισης ενισχύθηκε λόγω αναπαραγωγικού ιστορικού της ασθενούς και την επιθυμία διατήρησης γονιμότητας. Σε σύγκριση με πρόσφατες αναφορές (Zhu et al., 2024) όπου η υστερεκτομή ήταν η πρώτη επιλογή, το παρόν περιστατικό διαφοροποιείται επιτυχάνοντας ογκολογική ασφάλεια και αναπαραγωγική αποκατάσταση. Η απουσία επιπλοκών επιβεβαιώνει ότι η κύηση είναι ασφαλής, εφόσον τηρηθεί το προβλεπόμενο διάστημα επιτήρησης.

**Συμπεράσματα:** Η συντηρητική διαχείριση σε ασθενείς >50 ετών αποτελεί μια βιώσιμη εναλλακτική της υστερεκτομής, υπό την προϋπόθεση αυστηρής προσήλωσης στα πρωτόκολλα παρακολούθησης. Το περιστατικό αποτελεί μία από τις ελάχιστες βιβλιογραφικές αναφορές επιτυχούς τεκνοποίησης.



ΕΛΛΗΝΙΚΗ ΕΤΑΙΡΕΙΑ  
ΕΜΒΡΥΟΜΗΤΡΙΚΗΣ  
ΙΑΤΡΙΚΗΣ

ΥΒΡΙΔΙΚΟ

14<sup>ο</sup>

24-26  
ΑΠΡΙΛΙΟΥ

ΕΜΒΡΥΟΜΗΤΡΙΚΗΣ ΙΑΤΡΙΚΗΣ

2026

HOTEL KAZARMA  
ΛΙΜΝΗ ΠΛΑΣΤΗΡΑ

## EP-38

### ΕΜΒΟΛΙΑΣΜΟΣ ΚΑΤΑ ΤΟΥ COVID-19 ΣΤΗΝ ΚΥΗΣΗ

Μελιτίνη Δημακάκου<sup>1</sup>, Αναστάσιος Ποτήρης<sup>2</sup>, Αθανάσιος Ζηκόπουλος<sup>3</sup>, Αγγελική Γερεντέ<sup>4</sup>, Ιωάννης Αρκουλής<sup>2</sup>, Χρυσή Χριστοδουλάκη<sup>5</sup>, Κωνσταντίνος Λούης<sup>2</sup>, Χαράλαμπος Θεοφανάκης<sup>2</sup>, Περικλής Παναγόπουλος<sup>2</sup>, Σοφοκλής Σταύρος<sup>2</sup>

1 Ιατρική Σχολή, Εθνικό και Καποδιστριακό Πανεπιστήμιο Αθηνών, Αθήνα, Ελλάδα

2 Γ' Μαιευτική και Γυναικολογική Κλινική, Πανεπιστημιακό Γενικό Νοσοκομείο "ΑΤΤΙΚΟΝ", Ιατρική Σχολή, Εθνικό και Καποδιστριακό Πανεπιστήμιο Αθηνών, Χαϊδάρη, Ελλάδα

3 Torbay and South Devon NHS Foundation Trust Lowes Brg, Torquay, United Kingdom

4 Μαιευτική και Γυναικολογική Κλινική, Ιατρική Σχολή, Δημοκρίτειο Πανεπιστήμιο Θράκης, Αλεξανδρούπολη, Ελλάδα

5 Μαιευτική και Γυναικολογική Κλινική, Γενικό Νοσοκομείο Χανίων "Ο Άγιος Γεώργιος", Χανιά, Ελλάδα

**Σκοπός εργασίας:** Η παγκόσμια εξάπλωση της λοίμωξης COVID-19 έχει επιφέρει σημαντικές προκλήσεις στη δημόσια υγεία, επηρεάζοντας ιδιαίτερα τη μαιευτική φροντίδα και την εμβρυομητρική ιατρική. Σκοπός της παρούσας ανασκόπησης είναι η συνολική και επικαιροποιημένη αποτίμηση των διαθέσιμων επιστημονικών δεδομένων σχετικά με τη λοίμωξη COVID-19 κατά την κύηση, με έμφαση στην παθοφυσιολογία της νόσου, στις μαιευτικές και νεογνικές εκβάσεις καθώς και στην ασφάλεια και αποτελεσματικότητα του εμβολιασμού.

**Υλικά και μέθοδος:** Πραγματοποιήθηκε αναζήτηση της βιβλιογραφίας σε ηλεκτρονικές βάσεις δεδομένων και συμπεριλήφθηκαν συστηματικές ανασκοπήσεις, μετα-ανάλυσεις και ανασκοπήσεις υψηλής επιστημονικής ποιότητας, ενώ αποκλείστηκαν μελέτες με ανεπαρκή μεθοδολογική τεκμηρίωση. Η ανάλυση των δεδομένων βασίστηκε σε συγκριτική και συνθετική προσέγγιση.

**Αποτελέσματα:** Τα διαθέσιμα δεδομένα υποδεικνύουν ότι η λοίμωξη COVID-19 κατά την κύηση σχετίζεται με αυξημένο κίνδυνο πρόωρου τοκετού, προεκλαμψίας, θρομβοεμβολικών επιπλοκών και αυξημένης μητρικής νοσηρότητας. Παράλληλα, τα εγκεκριμένα εμβόλια έναντι του SARS-CoV-2 αποδεικνύονται ασφαλή και αποτελεσματικά, μειώνοντας τον κίνδυνο συμπτωματικής λοίμωξης, σοβαρής νόσου και μαιευτικών επιπλοκών, χωρίς αύξηση των ανεπιθύμητων εκβάσεων για τη μητέρα ή το νεογνό. Επιπλέον, τεκμηριώνεται αποτελεσματική διαπλακουντιακή μεταφορά αντισωμάτων, συμβάλλοντας στην παθητική ανοσία του νεογνού κατά τους πρώτους μήνες ζωής.

**Συμπεράσματα:** Η λοίμωξη COVID-19 κατά την κύηση δύναται να επιβαρύνει σημαντικά τόσο τη μητρική όσο και τη νεογνική υγεία. Τα διαθέσιμα επιστημονικά δεδομένα υποστηρίζουν ισχυρά τον εμβολιασμό κατά τη διάρκεια της εγκυμοσύνης ως ασφαλή και αποτελεσματική παρέμβαση, η οποία θα πρέπει να ενσωματώνεται στη ρουτίνα της προγεννητικής φροντίδας. Η ενίσχυση των εμβολιαστικών στρατηγικών στις εγκύους και η συνέχιση της ερευνητικής δραστηριότητας παραμένουν καθοριστικής σημασίας για τη βελτιστοποίηση των περιγεννητικών εκβάσεων.



ΕΛΛΗΝΙΚΗ ΕΤΑΙΡΕΙΑ  
ΕΜΒΡΥΟΜΗΤΡΙΚΗΣ  
ΙΑΤΡΙΚΗΣ

ΥΒΡΙΔΙΚΟ

14<sup>ο</sup>

24-26  
ΑΠΡΙΛΙΟΥ

ΕΜΒΡΥΟΜΗΤΡΙΚΗΣ ΙΑΤΡΙΚΗΣ

2026

HOTEL KAZARMA  
ΛΙΜΝΗ ΠΛΑΣΤΗΡΑ

## EP-39

### PLACENTA ACCRETA SPECTRUM: ΠΑΡΟΥΣΙΑΣΗ ΠΕΡΙΣΤΑΤΙΚΟΥ ΚΑΙ ΒΙΒΛΙΟΓΡΑΦΙΚΗ ΑΝΑΣΚΟΠΗΣΗ

Γκόγκος Παναγιώτης., Παπακωνσταντίνου Α., Αμπατζής Χρ., Λάλα Α., Κολλάρου Φ., Κωνσταντινίδου Λ., Μπαλτογιάννη Μ., Γκόγκου Α.

Κλινική Μαιευτικής / Γυναικολογίας, Γενικό Νοσοκομείο Πατρών «Ο Άγιος Ανδρέας»

**Σκοπός εργασίας** Το placenta accreta spectrum (PAS) αποτελεί σοβαρή μαιευτική επιπλοκή, που χαρακτηρίζεται από παθολογική προσκόλληση του πλακούντα στο μυομήτριο. Η παρουσίαση περιστατικού διεισδυτικού πλακούντα με σοβαρή περιεγχειρητική αιμορραγία και η σύγκριση της αντιμετώπισης με τις διεθνείς κατευθυντήριες οδηγίες.

**Υλικά και Μέθοδος** Έγκυος 37 εβδ. με ιστορικό τριών προηγούμενων καισαρικών τομών υποβλήθηκε σε καισαρική τομή. Κατά τη διάρκεια της επέμβασης τέθηκε η διάγνωση placenta accreta spectrum. Πραγματοποιήθηκε τοκετός και επιχειρήθηκε συντηρητική διαχείριση με μερική αποκόλληση πλακούντα, συρραφή μήτρας και τοποθέτηση ενδομητρίου balloon Bakri. Μετά την επέμβαση εμφάνισε έντονη κοιλιακή αιμορραγία και πτώση αιματοκρίτη και διακομίστηκε σε τριτοβάθμιο κέντρο.

**Αποτελέσματα** Η ασθενής οδηγήθηκε σε επείγουσα επανεπέμβαση. Διεγχειρητικά διαπιστώθηκε διεισδυτικός πλακούντας με συμμετοχή ουροδόχου κύστης. Πραγματοποιήθηκαν ολική μαιευτική υστερεκτομή και συρραφή ουροδόχου κύστης. Απαιτήθηκε μετάγγιση 7 μονάδων αίματος και 4 μονάδων πλάσματος. Η μετεγχειρητική πορεία ήταν ομαλή και η ασθενής εξήλθε μετά από 10 ημέρες.

**Συμπεράσματα - Βιβλιογραφική Ανασκόπηση** Το placenta accreta spectrum αποτελεί μία από τις κύριες αιτίες μαζικής μαιευτικής αιμορραγίας. Η απουσία προγεννητικής διάγνωσης σχετίζεται με αυξημένη νοσηρότητα. Σύμφωνα με τις κατευθυντήριες οδηγίες (ACOG, FIGO, RCOG), η προγραμματισμένη καισαρική τομή σε εξειδικευμένο κέντρο και η υστερεκτομή χωρίς αποκόλληση του πλακούντα αποτελούν τη βέλτιστη προσέγγιση.



ΕΛΛΗΝΙΚΗ ΕΤΑΙΡΕΙΑ  
ΕΜΒΡΥΟΜΗΤΡΙΚΗΣ  
ΙΑΤΡΙΚΗΣ

ΥΒΡΙΔΙΚΟ

14<sup>ο</sup>

24-26  
ΑΠΡΙΛΙΟΥ

ΕΜΒΡΥΟΜΗΤΡΙΚΗΣ ΙΑΤΡΙΚΗΣ

2026

HOTEL KAZARMA  
ΛΙΜΝΗ ΠΛΑΣΤΗΡΑ

## EP-40

### ΕΝΔΟΜΗΤΡΙΑ ΚΑΘΥΣΤΕΡΗΣΗ ΑΝΑΠΤΥΞΗΣ ΠΑΡΟΥΣΙΑΣΗ ΠΕΡΙΣΤΑΤΙΚΟΥ ΚΑΙ ΒΙΒΛΙΟΓΡΑΦΙΚΗ ΑΝΑΣΚΟΠΗΣΗ

Γκόγκος Παναγιώτης., Παπακωνσταντίνου Α., Αμπατζής Χρ., Λάλα Α., Κολλάρου Φ., Κωνσταντινίδου Λ., Μπαλτογιάννη Μ., Γκόγκου

Α. Κλινική Μαιευτικής / Γυναικολογίας, Γενικό Νοσοκομείο Πατρών «Ο Άγιος Ανδρέας»

**Σκοπός εργασίας** Η ενδομήτρια καθυστέρηση ανάπτυξης αποτελεί σημαντική επιπλοκή της κύησης και σχετίζεται με αυξημένη περιγεννητική νοσηρότητα και θνησιμότητα. Η παθοφυσιολογία συνδέεται κυρίως με πλακουντιακή ανεπάρκεια. Σκοπός της εργασίας είναι η παρουσίαση περιστατικού FGR και η αξιολόγηση της διαχείρισης σύμφωνα με τις κατευθυντήριες οδηγίες.

**Υλικά και Μέθοδος** Έγκυος 29 ετών, G1P0, παραπέμφθηκε στις 30 εβδομάδες κύησης λόγω υποψίας καθυστέρησης ανάπτυξης. Ο υπερηχογραφικός έλεγχος ανέδειξε estimated fetal weight στην 5η εκατοστιαία θέση. Το Doppler ομφαλικής αρτηρίας έδειξε αυξημένες αντιστάσεις ( $PI > 95^η$  ΕΘ), ενώ το Doppler μέσης εγκεφαλικής αρτηρίας ήταν φυσιολογικό. Τέθηκε διάγνωση FGR και η ασθενής τέθηκε σε στενή παρακολούθηση με εβδομαδιαίο Doppler και CTG.

**Αποτελέσματα** Στις 33+5 εβδομάδες παρατηρήθηκε επιδείνωση Doppler (απουσία τελοδιαστολικής ροής στην ομφαλική αρτηρία). Αποφασίστηκε επείγουσα καισαρική τομή. Το νεογνό γεννήθηκε με βάρος 1600 g και νοσηλεύτηκε στη ΜΕΝΝ, με καλή τελική έκβαση.

**Συμπεράσματα - Βιβλιογραφική Ανασκόπηση** Η FGR σχετίζεται με αυξημένο κίνδυνο ενδομήτριου θανάτου και νεογνικών επιπλοκών. Σύμφωνα με τις οδηγίες ISUOG και FIGO, το Doppler ομφαλικής αρτηρίας αποτελεί βασικό εργαλείο παρακολούθησης. Η απουσία τελοδιαστολικής ροής αποτελεί ένδειξη για τοκετό μετά τις 32 εβδομάδες. Η σωστή χρονική απόφαση τοκετού είναι κρίσιμη για τη μείωση της θνησιμότητας.



## EP-41

### ΣΥΝΔΡΟΜΟ DOWN: ΥΠΕΡΗΧΟΓΡΑΦΙΚΑ ΚΑΙ ΒΙΟΧΗΜΙΚΑ ΚΡΙΤΗΡΙΑ ΣΤΟ ΠΡΟΓΕΝΝΗΤΙΚΟ SCREENING 1ου ΤΡΙΜΗΝΟΥ

Πετράκου Ι.<sup>1</sup> Βλαχάδης Ν.<sup>2</sup>, Αλχαζίδου Ε.<sup>3</sup>, Νικολάου Γ.<sup>4</sup>, Οικονομοπούλου Δ.<sup>3</sup>, Κωνσταντοπούλου Ι.<sup>3</sup>, Μπακάλη Κ.<sup>3</sup>, Αδάμ Π.<sup>3</sup>, Σεργιάνος Σ.<sup>3</sup>, Ξενέλη Ν.<sup>5</sup>, Τσοκάκη Θ.<sup>6</sup>, Μπουντουβάς Δ.<sup>3</sup>, Νηφάκου Σ.<sup>3</sup>, (); Πετράκος Γ.<sup>3</sup>

- (1) Κέντρο Υγείας Πύλου
- (2) Γ' Μαιευτική-Γυναικολογική Κλινική, Εθνικό και Καποδιστριακό Πανεπιστήμιο Αθηνών, Ιατρική Σχολή, Νοσοκομείο Αττικό, Αθήνα
- (3) Μαιευτική-Γυναικολογική Κλινική, Γενικό Νοσοκομείο Μεσσηνίας, Καλαμάτα
- (4) Κέντρο Υγείας Καλαμάτας
- (5) Τμήμα Μαιευτικής, Πανεπιστήμιο Δυτικής Αττικής, Αθήνα
- (6) Έμβρυο Ηλείας, Πύργος

**Σκοπός:** Η τρισωμία 21 (σύνδρομο Down) αποτελεί τη συχνότερη χρωμοσωμική ανωμαλία του εμβρύου και τον κεντρικό στόχο του συνδυασμένου προγεννητικού ελέγχου του 1ου τριμήνου. Σκοπός της παρούσας εργασίας είναι η παρουσίαση των βασικών υπερηχογραφικών και βιοχημικών δεικτών του ελέγχου αυτού, καθώς και η ανάδειξη της διαγνωστικής τους αξίας μέσω της παρουσίασης ενός χαρακτηριστικού περιστατικού.

**Υλικό και Μέθοδος:** Παρουσιάζεται περίπτωση κύησης που παρουσίασε το σύνολο των ευρημάτων υψηλού κινδύνου για τρισωμία 21 κατά τον προγεννητικό έλεγχο του 1ου τριμήνου, με τελική επιβεβαίωση της διάγνωσης με επεμβατικό προγεννητικό έλεγχο.

**Αποτελέσματα:** Ο συνδυασμένος προγεννητικός έλεγχος του 1ου τριμήνου για χρωμοσωμικές ανωμαλίες βασίζεται σε υπερηχογραφικούς δείκτες (αυξημένη αυχενική διαφάνεια, απουσία ή υποπλασία του ρινικού οστού και η παρουσία παθολογικού Doppler με αναστροφή ροής στην τριγλώχινα), καθώς και σε βιοχημικούς δείκτες (αυξημένη ελεύθερη β-χοριακή γοναδοτροπίνη (β-hCG) και μειωμένη PAPP-A), που συνδυάζονται με τα δημογραφικά στοιχεία της μητέρας (αυξημένη ηλικία). Σε έγκυο ηλικίας 41 ετών, σε ηλικία κύησης 12+4 εβδομάδων, διαπιστώθηκαν αυξημένη αυχενική διαφάνεια (5,2 mm), απουσία ρινικού οστού, παθολογικά Doppler ευρήματα με παρουσία τριγωνικής παλινδρόμησης, καθώς και βιοχημικό προφίλ συμβατό με αυξημένο κίνδυνο τρισωμίας 21 (αυξημένη ελεύθερη β-hCG και ελαττωμένη τιμή PAPP-A). Ο συνδυασμένος υπολογισμός κινδύνου ανέδειξε πιθανότητα για τρισωμία 21 μεγαλύτερη από 1:4. Η διάγνωση επιβεβαιώθηκε με λήψη χοριακών λαχνών και κλασική κυτταρογενετική ανάλυση σε ηλικία κύησης 13+2 εβδομάδων.

**Συμπεράσματα:** Παρουσιάστηκε χαρακτηριστική περίπτωση κύησης που πληρούσε το σύνολο των κριτηρίων του screening χρωμοσωμικών ανωμαλιών του 1ου τριμήνου στην οποία η συστηματική συνεκτίμηση των υπερηχογραφικών και βιοχημικών δεικτών σε συνδυασμό με την αυξημένη ηλικία της μητέρας επέτρεψε την έγκαιρη αναγνώριση του υψηλού κινδύνου για τρισωμία 21 και συνέβαλλε καθοριστικά στην έγκαιρη διάγνωση και διαχείριση.



## EP-42

### ΠΡΟΓΕΝΝΗΤΙΚΗ ΔΙΑΓΝΩΣΗ ΣΥΝΔΡΟΜΟΥ EDWARDS: ΠΑΡΟΥΣΙΑΣΗ ΠΕΡΙΣΤΑΤΙΚΟΥ

Πετράκου Ι.<sup>1</sup> Βλαχάδης Ν.<sup>2</sup>, Αλχαζίδου Ε.<sup>3</sup>, Οικονομοπούλου Δ.<sup>3</sup> Νικολάου Γ.<sup>4</sup>, Μπακάλη Κ.<sup>3</sup>, Κωνσταντοπούλου Ι.<sup>3</sup>, Αδάμ Π.<sup>3</sup>, Σεργιάνος Σ.<sup>3</sup>, Ζουγανέλη Ι.<sup>5</sup>, Μπουντουβάς Δ.<sup>3</sup>, Νηφάκου Σ.<sup>3</sup>, (); Πετράκος Γ.<sup>3</sup>

- (1) Κέντρο Υγείας Πύλου
- (2) Γ' Μαιευτική-Γυναικολογική Κλινική, Εθνικό και Καποδιστριακό Πανεπιστήμιο Αθηνών, Ιατρική Σχολή, Νοσοκομείο Αττικό, Αθήνα
- (3) Μαιευτική-Γυναικολογική Κλινική, Γενικό Νοσοκομείο Μεσσηνίας, Καλαμάτα
- (4) Κέντρο Υγείας Καλαμάτας
- (5) Τμήμα Μαιευτικής, Πανεπιστήμιο Δυτικής Αττικής, Αθήνα

**Σκοπός:** Το σύνδρομο Edwards (τρισωμία 18) αποτελεί σπάνια χρωμοσωμική ανωμαλία, η οποία οφείλεται στην παρουσία επιπλέον χρωμοσώματος 18 και σχετίζεται με πολλαπλές συγγενείς ανωμαλίες και υψηλή περιγεννητική θνησιμότητα. Η μέση επίπτωση υπολογίζεται περίπου σε 1:5.000 ζώντα νεογνά, ενώ η συχνότητα κατά τη σύλληψη είναι υψηλότερη, καθώς μεγάλο ποσοστό των πασχόντων εμβρύων καταλήγει σε αποβολή ή ενδομήτριο θάνατο. Σκοπός της παρούσας εργασίας είναι η παρουσίαση περιστατικού προγεννητικής διάγνωσης τρισωμίας 18 μετά από έλεγχο screening 1ου τριμήνου και επιβεβαίωση με επεμβατικό προγεννητικό έλεγχο.

**Υλικό και Μέθοδος:** Παρουσιάζεται περίπτωση εγκύου με μονήρη κύηση και αυξημένο κίνδυνο για τρισωμία 18, η οποία παρακολούθηθηκε στη Μαιευτική-Γυναικολογική Κλινική του Γενικού Νοσοκομείου Μεσσηνίας.

**Αποτελέσματα:** Έγκυος 42 ετών, τεταρτοτόκος, με μονήρη κύηση υποβλήθηκε σε υπερηχογραφικό έλεγχο 1ου τριμήνου σε ηλικία κύησης 11+5 εβδομάδων. Κατά την υπερηχογραφική εξέταση διαπιστώθηκε αυξημένη αυχενική διαφάνεια (3,6 mm), με κατά τα λοιπά φυσιολογική ανατομία, παρουσία ρινικού οστού και φυσιολογικά Doppler ευρήματα από την τριγλώχινια και τον φλεβώδη πόρο. Ο βιοχημικός έλεγχος ανέδειξε χαμηλές τιμές ελεύθερης β-hCG (0,118 MoM) και PAPP-A (0,430 MoM). Ο συνδυασμένος κίνδυνος για ανευπλοειδία υπολογίστηκε ιδιαίτερα αυξημένος, υψηλότερος για τρισωμία 18 (>1:4) σε σύγκριση με την τρισωμία 13 και 21 (1:21 και 1:116, αντίστοιχα). Ακολούθησε αμνιοπαρακέντηση σε ηλικία κύησης 17+4 εβδομάδων και η διάγνωση τρισωμίας 18 επιβεβαιώθηκε με μοριακό καρυότυπο (QF-PCR και array-CGH). Μετά από γενετική συμβουλευτική, οι γονείς αποφάσισαν τη διακοπή της κύησης.

**Συμπεράσματα:** Παρουσιάστηκε περίπτωση κύησης με αυξημένη μητρική ηλικία και αυχενική διαφάνεια και χαμηλές τιμές ελεύθερης β-hCG και PAPP-A. Ο συνδυασμός αυτός συσχετίζεται ισχυρότερα με τρισωμία 18 και 13 και λιγότερο με τρισωμία 21. Η εφαρμογή του συνδυαστικού προγεννητικού screening 1ου τριμήνου συνέβαλλε καθοριστικά στην έγκαιρη διάγνωση του συνδρόμου Edwards στο έμβρυο.



ΕΛΛΗΝΙΚΗ ΕΤΑΙΡΕΙΑ  
ΕΜΒΡΥΟΜΗΤΡΙΚΗΣ  
ΙΑΤΡΙΚΗΣ

ΥΒΡΙΔΙΚΟ

14<sup>ο</sup>

24-26  
ΑΠΡΙΛΙΟΥ

ΕΜΒΡΥΟΜΗΤΡΙΚΗΣ ΙΑΤΡΙΚΗΣ

2026

HOTEL KAZARMA  
ΛΙΜΝΗ ΠΛΑΣΤΗΡΑ

## EP-43

### Η ΠΡΟΓΝΩΣΤΙΚΗ ΑΞΙΑ ΤΗΣ PAPP-A ΤΟΥ 1ου ΤΡΙΜΗΝΟΥ ΣΤΗΝ ΑΝΑΠΤΥΞΗ ΣΑΚΧΑΡΩΔΟΥΣ ΔΙΑΒΗΤΗ ΚΥΗΣΗΣ

Βλαχάδης Ν.<sup>2</sup> Πετράκου Ι.<sup>1</sup>, Αλχαζίδου Ε.<sup>3</sup>, Οικονομοπούλου Δ.<sup>3</sup>, Νικολάου Γ.<sup>4</sup>, Αδάμ Π.<sup>3</sup>, Μπακάλη Κ.<sup>3</sup>, Κωνσταντοπούλου Ι.<sup>3</sup>, Σεργιάνος Σ.<sup>3</sup>, Ζουγανέλη Ι.<sup>5</sup> Ξενέλη Ν.<sup>5</sup>, Μπουντουβάς Δ.<sup>3</sup>, Νηφάκου Σ.<sup>3</sup>, (); Πετράκος Γ.<sup>3</sup>

- (1) Γ' Μαιευτική-Γυναικολογική Κλινική, Εθνικό και Καποδιστριακό Πανεπιστήμιο Αθηνών, Ιατρική Σχολή, Νοσοκομείο Αττικό, Αθήνα
- (2) Κέντρο Υγείας Πύλου
- (3) Μαιευτική-Γυναικολογική κλινική, Γενικό Νοσοκομείο Μεσσηνίας, Καλαμάτα
- (4) Κέντρο Υγείας Καλαμάτας
- (5) Τμήμα Μαιευτικής, Πανεπιστήμιο Δυτικής Αττικής

Σκοπός: Η γλυκοπρωτεΐνη PAPP-A (pregnancy-associated plasma protein A) έχει ρυθμιστικό ρόλο στη βιοδιαθεσιμότητα του IGF (insulin-like growth factor) και, συνεπώς, ενδέχεται να επηρεάζει τον μεταβολισμό των υδατανθράκων κατά την κύηση. Σκοπός της παρούσας μελέτης είναι η διερεύνηση της προγνωστικής αξίας της συγκέντρωσης της PAPP-A στο 1ο τρίμηνο για την ανάπτυξη σακχαρώδους διαβήτη κύησης (ΣΔΚ).

Υλικό και Μέθοδος: Πραγματοποιήθηκε συστηματική αναζήτηση στη βάση δεδομένων PubMed για μετα-αναλύσεις που διερεύνησαν τη συσχέτιση των επιπέδων PAPP-A στο τέλος του 1ου τριμήνου με την εμφάνιση ΣΔΚ σε μονήρεις κυήσεις. Στην ανάλυση συμπεριλήφθηκαν τέσσερις επιλέξιμες μετα-αναλύσεις που δημοσιεύθηκαν κατά την περίοδο 2018-2025.

Αποτελέσματα: Τα συνδυαστικά αποτελέσματα των μετα-αναλύσεων ανέδειξαν στατιστικά σημαντικά χαμηλότερα επίπεδα PAPP-A στις κυήσεις που ανέπτυξαν ΣΔΚ, σε σύγκριση με τις νορμογλυκαιμικές κυήσεις, με μέση διαφορά  $-0,17$  MoM (95% CI:  $-0,24$  έως  $-0,10$ ) (13 μελέτες, 3.786 ασθενείς και 81.417 μάρτυρες). Ο προσδιορισμός της συγκέντρωσης PAPP-A παρουσίασε ευαισθησία 55% (95% CI: 53% έως 58%), ειδικότητα 90% (95% CI: 89% έως 90%) και OR = 3,61 (95% CI: 0,98 έως 13,33) (5 μελέτες), ενώ μεγαλύτερη ανάλυση 12 μελετών (5.993 ασθενείς και 19.190 μάρτυρες) ανέδειξε ευαισθησία 71% (95% CI: 60% έως 80%), ειδικότητα 62% (95% CI: 55% έως 68%), OR = 4 (95% CI: 2 έως 8) και AUC = 0,70 (95% CI: 0,65 έως 0,73). Η ανάλυση 19 μελετών με >90.000 κυήσεις έδειξε ότι η συγκέντρωση PAPP-A ήταν κατά μέσο όρο χαμηλότερη κατά  $-0,31$  MoM (95% CI:  $-0,56$  έως  $-0,06$ ) στις κυήσεις με ΣΔΚ σε σύγκριση με εκείνες χωρίς ΣΔΚ, ενώ τα χαμηλά επίπεδα PAPP-A συσχετίστηκαν με αυξημένο κίνδυνο εμφάνισης ΣΔΚ (OR = 1,75, 95% CI: 1,45 έως 2,11).

Συμπεράσματα: Τα διαθέσιμα δεδομένα υποδεικνύουν ότι τα μειωμένα επίπεδα PAPP-A στο 1ο τρίμηνο συσχετίζονται με αυξημένο κίνδυνο εμφάνισης ΣΔΚ και ενδέχεται να έχουν προγνωστική αξία για την έγκαιρη αναγνώριση των κυήσεων υψηλού κινδύνου.



ΕΛΛΗΝΙΚΗ ΕΤΑΙΡΕΙΑ  
ΕΜΒΡΥΟΜΗΤΡΙΚΗΣ  
ΙΑΤΡΙΚΗΣ

ΥΒΡΙΔΙΚΟ

14<sup>ο</sup>

24-26  
ΑΠΡΙΛΙΟΥ

ΕΜΒΡΥΟΜΗΤΡΙΚΗΣ ΙΑΤΡΙΚΗΣ

2026

HOTEL KAZARMA  
ΛΙΜΝΗ ΠΛΑΣΤΗΡΑ

## EP-44

### PPROM ΣΤΙΣ 31 ΕΒΔΟΜΑΔΕΣ ΚΑΙ ΑΠΟΚΟΛΛΗΣΗ ΠΛΑΚΟΥΝΤΑ ΣΤΙΣ 33 ΕΒΔΟΜΑΔΕΣ: ΠΑΡΟΥΣΙΑΣΗ ΠΕΡΙΣΤΑΤΙΚΟΥ ΚΑΙ ΒΙΒΛΙΟΓΡΑΦΙΚΗ ΑΝΑΣΚΟΠΗΣΗ

Γκόγκος Παναγιώτης., Παπακωνσταντίνου Α., Αμπατζής Χρ., Λάλα Α., Κολλάρου Φ., Κωνσταντινίδου Λ., Μπαλτογιάννη Μ., Γκόγκου Α.

Κλινική Μαιευτικής / Γυναικολογίας, Γενικό Νοσοκομείο Πατρών «Ο Άγιος Ανδρέας»

**Σκοπός εργασίας** Η πρόωρη ρήξη εμβρυϊκών υμένων (PPROM) σχετίζεται με αυξημένο κίνδυνο πρόωρου τοκετού και λοιμώξεων. Η αποκόλληση πλακούντα αποτελεί επείγουσα μαιευτική κατάσταση με σημαντική μητρική και εμβρυϊκή νοσηρότητα. Γίνεται παρουσίαση περιστατικού PPRM που επιπλέχθηκε με αποκόλληση πλακούντα και η αξιολόγηση της διαχείρισης.

**Υλικά και Μέθοδος** Έγκυος 27 ετών, G2P1, ομαλώς εξελισσόμενη κύηση, παρουσίασε PPRM στις 31 εβδομάδες κύησης. Χορηγήθηκαν κορτικοστεροειδή, αντιβιοτική αγωγή και τοκολυτική αγωγή με tracocile ενώ τέθηκε σε παρακολούθηση. Στις 33 εβδομάδες εμφάνισε αιφνίδιο κοιλιακό άλγος, κοιλική αιμορραγία και παθολογικό ΝΣΤ, στα πλαίσια περιφερικής αποκόλλησης του πλακούντα.

**Αποτελέσματα** Κλινικά και υπερηχογραφικά τέθηκε η διάγνωση αποκόλλησης πλακούντα και πραγματοποιήθηκε επείγουσα καισαρική τομή. Το νεογνό γεννήθηκε πρόωρο (2320 g) και νοσηλεύτηκε στη ΜΕΝΝ, με καλή τελική έκβαση. Η μητέρα είχε ομαλή μετεγχειρητική πορεία.

**Συμπεράσματα - Βιβλιογραφική Ανασκόπηση** Σύμφωνα με τις οδηγίες ACOG και NICE, το PPRM πριν τις 34 εβδομάδες αντιμετωπίζεται συντηρητικά εφόσον δεν υπάρχουν επιπλοκές. Η εμφάνιση αποκόλλησης πλακούντα αποτελεί απόλυτη ένδειξη άμεσου τοκετού. Η έγκαιρη αναγνώριση και η άμεση παρέμβαση είναι καθοριστικές για τη βελτίωση της έκβασης.



ΕΛΛΗΝΙΚΗ ΕΤΑΙΡΕΙΑ  
ΕΜΒΡΥΟΜΗΤΡΙΚΗΣ  
ΙΑΤΡΙΚΗΣ

ΥΒΡΙΔΙΚΟ

14<sup>ο</sup>

24-26  
ΑΠΡΙΛΙΟΥ

ΕΜΒΡΥΟΜΗΤΡΙΚΗΣ ΙΑΤΡΙΚΗΣ

2026

HOTEL KAZARMA  
ΛΙΜΝΗ ΠΛΑΣΤΗΡΑ

## EP-45

### ΦΥΣΙΟΛΟΓΙΚΟΣ ΤΟΚΕΤΟΣ VS ΚΑΙΣΑΡΙΚΗ: ΠΡΟΚΛΗΣΕΙΣ ΚΑΙ ΕΠΙΤΥΧΙΕΣ ΣΕ ΑΓΟΝΕΣ ΠΕΡΙΟΧΕΣ

Μούσιος Π.

Γενικό Νοσοκομείο Καρπενησίου

**Εισαγωγή:** Η αυξανόμενη συχνότητα των καισαρικών τομών αποτελεί σημαντικό ζήτημα δημόσιας υγείας, ιδιαίτερα στην Ελλάδα, όπου τα ποσοστά υπερβαίνουν κατά πολύ τις διεθνείς συστάσεις. Σε αγόνες και δυσπρόσιτες περιοχές, οι ιδιαιτερότητες της πρόσβασης και της υγειονομικής κάλυψης επηρεάζουν τις μαιευτικές πρακτικές.

**Σκοπός:** Η καταγραφή και αξιολόγηση της συχνότητας φυσιολογικών τοκετών έναντι καισαρικών τομών σε δευτεροβάθμιο νοσοκομείο αγόνου περιοχής και η ανάδειξη της δυνατότητας ενίσχυσης του φυσιολογικού τοκετού.

**Μεθοδολογία:** Πραγματοποιήθηκε αναδρομική καταγραφή των τοκετών στο Γενικό Νοσοκομείο Καρπενησίου για την περίοδο 2015–2025. Συλλέχθηκαν δεδομένα σχετικά με τον συνολικό αριθμό τοκετών και το είδος τοκετού (φυσιολογικός/καισαρική). Ακολουθήθηκε περιγραφική στατιστική ανάλυση.

**Αποτελέσματα:** αταγράφηκαν συνολικά 305 τοκετοί. Οι φυσιολογικοί τοκετοί ανήλθαν σε 182 (59,7%), ενώ οι καισαρικές τομές σε 123 (40,3%). Παρατηρήθηκε διακύμανση των ποσοστών ανά έτος, με το υψηλότερο ποσοστό φυσιολογικών τοκετών το 2018 (67,7%) και εκ νέου αυξητική τάση μετά το 2020, φθάνοντας στο 69,7% το 2025. Τα ποσοστά καισαρικών τομών εμφανίζονται σημαντικά χαμηλότερα σε σύγκριση με τα αναφερόμενα εθνικά δεδομένα.

**Συμπεράσματα:** Παρά τις προκλήσεις μιας αγόνου και δυσπρόσιτης περιοχής, τα αποτελέσματα καταδεικνύουν ότι είναι εφικτή η διατήρηση υψηλού ποσοστού φυσιολογικών τοκετών σε δευτεροβάθμιο νοσοκομείο. Η ορθολογική χρήση της καισαρικής τομής, η εμπειρία του προσωπικού και η ενίσχυση της εμπιστοσύνης των εγκύων αποτελούν βασικούς παράγοντες για τη βελτίωση των μαιευτικών εκβάσεων.



ΕΛΛΗΝΙΚΗ ΕΤΑΙΡΕΙΑ  
ΕΜΒΡΥΟΜΗΤΡΙΚΗΣ  
ΙΑΤΡΙΚΗΣ

ΥΒΡΙΔΙΚΟ



24-26  
ΑΠΡΙΛΙΟΥ

ΕΜΒΡΥΟΜΗΤΡΙΚΗΣ ΙΑΤΡΙΚΗΣ

2026

HOTEL KAZARMA  
ΛΙΜΝΗ ΠΛΑΣΤΗΡΑ

## EP-46

### ΠΡΩΙΜΗ ΠΡΟΓΕΝΝΗΤΙΚΗ ΔΙΑΓΝΩΣΗ ΙΕΡΟΚΟΚΚΥΓΙΚΟΥ ΤΕΡΑΤΩΜΑΤΟΣ ΣΕ ΔΥΣΠΡΟΣΙΤΗ ΠΕΡΙΟΧΗ: ΠΡΟΚΛΗΣΕΙΣ ΚΑΙ ΚΛΙΝΙΚΗ ΣΗΜΑΣΙΑ

Μούσιος Π.

Γενικό Νοσοκομείο Καρπενησίου

**Εισαγωγή:** Το ιεροκοκκυγικό τεράτωμα αποτελεί τον συχνότερο συγγενή όγκο του εμβρύου, με εκτιμώμενη επίπτωση περίπου 1:35.000–40.000 γεννήσεις. Προέρχεται από πολυδύναμα κύτταρα της περιοχής του πρωτογενούς κόμβου (κόμβος του Hensen) και εντοπίζεται στην ιεροκοκκυγική χώρα, παρουσιάζοντας ποικίλη σύσταση (κυστική, συμπαγής ή μικτή). Η διάγνωση τίθεται συνήθως στο δεύτερο ή τρίτο τρίμηνο της κύησης, ενώ η ανίχνευση στο πρώτο τρίμηνο είναι σπάνια αλλά εφικτή με τη βελτίωση των υπερηχογραφικών τεχνικών. Η πρόγνωση εξαρτάται κυρίως από το μέγεθος, την αγγείωση και την παρουσία επιπλοκών, όπως υδρωπικία του εμβρύου και καρδιακή ανεπάρκεια υψηλής παροχής. Η πρώιμη διάγνωση επιτρέπει έγκαιρη παραπομπή σε εξειδικευμένα κέντρα και κατάλληλη συμβουλευτική για τη διαχείριση της κύησης.

**Σκοπός:** Το ιεροκοκκυγικό τεράτωμα αποτελεί τον συχνότερο συγγενή όγκο του εμβρύου, με ποικίλη πρόγνωση ανάλογα με το μέγεθος και την αγγείωσή του. Σκοπός είναι η παρουσίαση περιστατικού πρώιμης διάγνωσης του σε δυσμενή και αγονη περιοχή σε δευτεροβάθμιο νοσοκομείο και η διαχείρισή του.

**Μεθοδολογία:** Γυναίκα IVότοκος, με ιστορικό τριών φυσιολογικών κυήσεων χωρίς παθολογία, προσήλθε για έλεγχο πρώτου τριμήνου. Στην 9η εβδομάδα κύησης ανιχνεύθηκε υπερηχογραφικά μάζα εκφυόμενη από την περιοχή της σπονδυλικής στήλης του εμβρύου. Η ασθενής παραπέμφθηκε σε εξειδικευμένο κέντρο εμβρυομητρικής ιατρικής για περαιτέρω διερεύνηση.

**Αποτελέσματα:** Ο εξειδικευμένος έλεγχος επιβεβαίωσε τη διάγνωση ιεροκοκκυγικού τερατώματος. Κατόπιν συμβουλευτικής και εκτίμησης της πρόγνωσης, η ασθενής επανήλθε στην κλινική μας, όπου πραγματοποιήθηκε διακοπή της κύησης.

**Συμπεράσματα:** Η πρώιμη υπερηχογραφική διάγνωση συγγενών όγκων είναι καθοριστική για την έγκαιρη παραπομπή και τη λήψη αποφάσεων. Η διεπιστημονική προσέγγιση και η εξειδικευμένη συμβουλευτική συμβάλλουν στη βέλτιστη διαχείριση τέτοιων περιστατικών.



ΕΛΛΗΝΙΚΗ ΕΤΑΙΡΕΙΑ  
ΕΜΒΡΥΟΜΗΤΡΙΚΗΣ  
ΙΑΤΡΙΚΗΣ

ΥΒΡΙΔΙΚΟ

14<sup>ο</sup>

24-26  
ΑΠΡΙΛΙΟΥ

ΕΜΒΡΥΟΜΗΤΡΙΚΗΣ ΙΑΤΡΙΚΗΣ

2026

HOTEL KAZARMA  
ΛΙΜΝΗ ΠΛΑΣΤΗΡΑ

## EP-47

### ΠΛΑΚΟΥΝΤΑΣ GRADE III: ΠΟΣΟ ΑΣΦΑΛΗΣ ΕΙΝΑΙ Η ΔΙΑΧΕΙΡΙΣΗ ΣΕ ΑΓΟΝΗ ΠΕΡΙΟΧΗ;

Μούσιος Π.

Γενικό Νοσοκομείο Καρπενησίου

**Εισαγωγή:** Η ωρίμανση του πλακούντα αξιολογείται υπερηχογραφικά με την ταξινόμηση κατά Grade, όπου ο βαθμός III αντιστοιχεί σε προχωρημένες εκφυλιστικές αλλοιώσεις (επασβεστώσεις, διαφραγματοποίηση) και φυσιολογικά απαντάται στο τέλος της κύησης. Η πρόωρη εμφάνιση πλακούντα βαθμού III έχει συσχετιστεί με πλακουντιακή ανεπάρκεια, καθυστέρηση ενδομήτριας ανάπτυξης και αυξημένο περιγεννητικό κίνδυνο. Η προχωρημένη μητρική ηλικία αποτελεί ανεξάρτητο παράγοντα κινδύνου για δυσλειτουργία του πλακούντα, πιθανώς μέσω αγγειακών και εκφυλιστικών μηχανισμών, γεγονός που ενδέχεται να επιταχύνει τη διαδικασία ωρίμανσής του. Για τον λόγο αυτό, η αναγνώριση και η στενή παρακολούθηση τέτοιων περιστατικών είναι καθοριστικής σημασίας για τη βέλτιστη μαιευτική διαχείριση.

**Σκοπός:** Η πρόωρη ωρίμανση πλακούντα βαθμού III έχει συσχετιστεί με αυξημένο μαιευτικό κίνδυνο, ιδιαίτερα σε κύσεις προχωρημένης μητρικής ηλικίας. Σκοπός είναι η παρουσίαση περιστατικού και η διαχείρισή του σε δυσμενή και άγονη περιοχή απο δευτεροβάθμιο νοσοκομείο.

**Μεθοδολογία:** Γυναίκα 38 ετών, πρωτοτόκος, με μονήρη κύηση. Στην 31η εβδομάδα διαπιστώθηκε πλακούντας Grade II, με εξέλιξη σε Grade III στην 35η εβδομάδα. Γυναίκα μη καπνίστρια, χωρίς προβλήματα υγείας και παθολογία στην παρούσα κύηση. Ακολούθησε συντηρητική αντιμετώπιση με στενή παρακολούθηση της εμβρυϊκής ανάπτυξης.

**Αποτελέσματα:** Η κύηση εξελίχθηκε ομαλά χωρίς ενδείξεις εμβρυϊκής δυσχέρειας. Στην 39η εβδομάδα διενεργήθηκε εκλεκτική καισαρική τομή, με καλή περιγεννητική έκβαση.

**Συμπεράσματα:** Η πρόωρη εμφάνιση πλακούντα βαθμού III σε προχωρημένη μητρική ηλικία απαιτεί εντατική παρακολούθηση. Η εξατομικευμένη μαιευτική προσέγγιση μπορεί να οδηγήσει σε ευνοϊκή έκβαση με παράταση της κύησης έως τελειόμνηο.



ΕΛΛΗΝΙΚΗ ΕΤΑΙΡΕΙΑ  
ΕΜΒΡΥΟΜΗΤΡΙΚΗΣ  
ΙΑΤΡΙΚΗΣ

ΥΒΡΙΔΙΚΟ

14<sup>ο</sup>

24-26  
ΑΠΡΙΛΙΟΥ

ΕΜΒΡΥΟΜΗΤΡΙΚΗΣ ΙΑΤΡΙΚΗΣ

2026

HOTEL KAZARMA  
ΛΙΜΝΗ ΠΛΑΣΤΗΡΑ

EP-48

#### ΕΜΒΡΥΙΚΗ ΑΝΑΤΟΜΙΚΗ ΑΝΩΜΑΛΙΑ ΤΗΣ ΑΚΡΑΣ ΧΕΙΡΑΣ ΩΣ ΜΕΜΟΝΩΜΕΝΟ ΥΠΕΡΗΧΟΓΡΑΦΙΚΟ ΕΥΡΗΜΑ

Μπουραζάνης Γ., Λέκκα Ρ., Α. Παπανικολάου Α., Παπαδάτου Μ., Αλίρη Μ., Πόπτης Χ., Χριστοδούλου Γ., Ευθυμιάδη Χ., Κορκόντζελος Ι.

Μαιευτική και Γυναικολογική Κλινική, Γενικό Νοσοκομείο Ιωαννίνων «Γ. Χατζηκώστα»

**Εισαγωγή:** Οι εμβρυικές ανωμαλίες των άνω άκρων μπορεί να παρουσιάζονται ως μεμονωμένο εύρημα ή να συνοδεύεται και με άλλα υπερηχογραφικά ευρήματα. Συνήθως σχετίζονται με χρωμοσωμιακές ανωμαλίες, γενετικά σύνδρομα ή σκελετικές δυσπλασίες.

**Παρουσίαση Περιστατικού:** Έγκυος 31 ετών, πρωτοτόκος προσήλθε για το αναλυτικό υπερηχογράφημα στην 22<sup>η</sup> εβδομάδα κύησης. Ο προγεννητικός έλεγχος 1<sup>ου</sup> τριμήνου ήταν αρνητικός. Το έμβρυο είχε φυσιολογική ανάπτυξη. Στην εξέταση διαπιστώθηκε δυσπλασία της δεξιάς άκρας χείρας με εμφανή παρουσία μόνο του μικρού δακτύλου αποτυχία δημιουργίας φαλάγγων και σχηματισμού των υπολοίπων δακτύλων. Το υπόλοιπο τμήμα του χεριού εμφάνιζε συνδακτυλία χωρίς εμφανή παρουσία αντίχειρα. Η κινητικότητα του χεριού ήταν φυσιολογική. Το αντιβράχιο ήταν φυσιολογικό με φυσιολογικά τα οστά της κερκίδας και της ωλένης. Η έγκυος υποβλήθηκε σε αμνιοπαρακέντηση και ο καρυότυπος του εμβρύου ήταν φυσιολογικός, όμως οι γονείς αποφάσισαν να διακόψουν την κύηση.

**Συμπεράσματα:** Στο αναλυτικό υπερηχογράφημα ο εξεταστής οφείλει να ελέγχει τη δομή των χεριών περιλαμβάνοντας το βραχιόνιο οστό, την κερκίδα, την ωλένη, το μετακάρπιο, τον αντίχειρα και τα υπόλοιπα δάχτυλα καθώς και τη συνολική κινητικότητα του άκρου. Οι ανωμαλίες των άνω άκρων περιλαμβάνουν την πλήρη απουσία του χεριού, του αντιβραχίου, δυσπλασία της κερκίδας και της ωλένης, εκτροδακτυλία, συνδακτυλία, καμπτοδακτυλία, κλεινοδακτυλία, πολυδακτυλία, ελλείμματα και ακρωτηριασμοί με συνηθέστερο αίτιο το σύνδρομο αμνιακής ταινίας. Τα έμβρυα με ανωμαλίες των άνω άκρων και παθολογικό καρυότυπο έχουν κακή πρόγνωση και χαμηλά ποσοστά επιβίωσης. Αντίθετα, τα περισσότερα έμβρυα με μεμονωμένη ανωμαλία άνω άκρου, φυσιολογικό καρυότυπο και φυσιολογικό αμνιακό υγρό έχουν φυσιολογική νευρολογική και σωματική ανάπτυξη μετά τη γέννηση με εξαίρεση τη δυσλειτουργία του άκρου/άκρων.



ΕΛΛΗΝΙΚΗ ΕΤΑΙΡΕΙΑ  
ΕΜΒΡΥΟΜΗΤΡΙΚΗΣ  
ΙΑΤΡΙΚΗΣ

ΥΒΡΙΔΙΚΟ



24-26  
ΑΠΡΙΛΙΟΥ

ΕΜΒΡΥΟΜΗΤΡΙΚΗΣ ΙΑΤΡΙΚΗΣ

2026

HOTEL KAZARMA  
ΛΙΜΝΗ ΠΛΑΣΤΗΡΑ

EP=49

## ΔΥΣΠΛΑΣΙΑ ΤΟΥ ΟΠΙΣΘΙΟΥ ΕΓΚΕΦΑΛΙΚΟΥ ΒΟΘΡΟΥ ΣΕ ΕΜΒΡΥΟ ΜΕ ΔΙΑΤΑΡΑΧΗ ΤΩΝ ΓΟΝΙΔΙΩΝ NSD1 και ANK2

Λέκκα Ρ., Α. Παπανικολάου Α., Μπουραζάνης Γ., Παπαδάτου Μ., Αλίρη Μ., Πόπτης Χ., Χριστοδούλου Γ., Ευθυμιάδη Χ., Κατσάρη Σ., Κορκόντζελος Ι.

Μαιευτική και Γυναικολογική Κλινική, Γενικό Νοσοκομείο Ιωαννίνων «Γ. Χατζηκώστα»

**Εισαγωγή:** Οι συχνότερες ανωμαλίες διάπλασης της παρεγκεφαλίδας είναι το σύνδρομο Dandy-Walker, η υποπλασία/αγενεσία του σκώληκα, το σύνδρομο Joubert, οι δυσπλασίες τύπου Chiari και η παρεγκεφαλιδική υποπλασία.

**Παρουσίαση περιστατικού:** Έγκυος, 37 ετών, πρωτοτόκος προσήλθε στα ιατρεία της κλινικής στην 32<sup>η</sup> εβδομάδα κυήσεως. Από το ιστορικό και την παρακολούθηση αλλαχού σημειώνεται:

1. Αυξημένη Αυχενική Διαφάνεια και περιαυχενικό οίδημα με διαφραγμάτια.
2. Βιοψία τροφοβλάστης η οποία ανέδειξε πιθανώς παθολόγο νουκλεοτιδική αλλαγή του γονιδίου NSD1 και νουκλεοτιδική αλλαγή του γονιδίου ANK2 το οποίο κληρονομήθηκε από τη μητέρα (ετερόζυγος).
3. Αναλυτικό υπερηχογράφημα στις 22 εβδομάδες με παρεγκεφαλίδα σε σχήμα μπανάνας και εξάλειψη της παρεγκεφαλιδονωτιαίας δεξαμενής.

Από τον υπερηχογραφικό έλεγχο 3<sup>ου</sup> τριμήνου στην κλινική μας διαπιστώθηκε περίμετρος κεφαλής στη 5<sup>η</sup> εκατοστιαία θέση, υποπλαστική παρεγκεφαλίδα με παθολογικό σχήμα (ημισφαίρια) σε σχήμα μπανάνας, φυσιολογικός σκώληκας, και παθολογική (ελαττωμένη) παρεγκεφαλιδονωτιαία δεξαμενή. Στην 39<sup>η</sup> εβδομάδα η έγκυος υποβλήθηκε σε καισαρική τομή λόγω μη εξέλιξης τοκετού με τη γέννηση ενός άρρενος νεογνού, βάρους 3030 gr, με Apgar score 9 και 10 στο 1<sup>ο</sup> και 5<sup>ο</sup> λεπτό αντίστοιχα. Το νεογνό είχε φυσιολογικό φαινότυπο και μη εμφανή βλάβη του νωτιαίου μυελού. Ένα χρόνο μετά, το νεογνό έχει ομαλή νευροαναπτυξιακή και σωματική ανάπτυξη και φυσιολογικές κινήσεις άνω και κάτω άκρων.

**Συζήτηση:** Το «σημείο της μπανάνας» αποτελεί δομική ανωμαλία της παρεγκεφαλίδας και διαγιγνώσκεται συνήθως στο αναλυτικό υπερηχογράφημα του 2<sup>ου</sup> τριμήνου. Συμπληρωματικές εξετάσεις είναι η αμνιοπαρακέντηση, το εμβρυικό νευροϋπερηχογράφημα και η μαγνητική τομογραφία εμβρύου στο 3<sup>ο</sup> τρίμηνο κυήσεως. Παθολόγες μεταλλάξεις στο γονίδιο NSD1 σχετίζονται με το σύνδρομο Sotos, ενώ στο γονίδιο ANK2 με το σύνδρομο Long QT.



ΕΛΛΗΝΙΚΗ ΕΤΑΙΡΕΙΑ  
ΕΜΒΡΥΟΜΗΤΡΙΚΗΣ  
ΙΑΤΡΙΚΗΣ

ΥΒΡΙΔΙΚΟ

14<sup>ο</sup>

24-26  
ΑΠΡΙΛΙΟΥ

ΕΜΒΡΥΟΜΗΤΡΙΚΗΣ ΙΑΤΡΙΚΗΣ

2026

HOTEL KAZARMA  
ΛΙΜΝΗ ΠΛΑΣΤΗΡΑ

EP-50

## ΠΡΟΓΕΝΝΗΤΙΚΗ ΔΙΑΓΝΩΣΗ ΤΡΙΣΩΜΙΑΣ 18 ΣΤΟ ΠΡΩΤΟ ΤΡΙΜΗΝΟ ΚΥΗΣΕΩΣ

Παπανικολάου Α., Λέκκα Ρ., Α. Μπουραζάνης Γ., Παπαδάτου Μ., Αλίρη Μ., Πόπτης Χ., Χριστοδούλου Γ., Ευθυμιάδη Χ., Κορκόντζελος Ι.

Μαιευτική και Γυναικολογική Κλινική, Γενικό Νοσοκομείο Ιωαννίνων «Γ. Χατζηκώστα»

**Εισαγωγή:** Η τρισωμία 18 (T18) είναι η δεύτερη πιο συχνή χρωμοσωμιακή ανωμαλία μετά την τρισωμία 21 με συχνότητα περίπου 1/6000.

**Παρουσίαση περιστατικού:** Έγκυος, 41 ετών δευτεροτόκος προσήλθε στα ιατρεία για την πρώτη επίσκεψη στην 12<sup>η</sup> εβδομάδα κύησης. Το έμβρυο παρουσίαζε αυξημένη αυχενική διαφάνεια, υπολειπόμενη ανάπτυξη (Κεφαλοουριαίο μήκος – CRL αντιστοιχούν στη 10<sup>η</sup> εβδομάδα), ασαφή εγκεφαλικά ημισφαίρια και ομφαλοκήλη. Μετά από τη γενετική συμβουλή η έγκυος απέρριψε τον επεμβατικό προγεννητικό έλεγχο και υποβλήθηκε σε θεραπευτική απόξεση. Τα προϊόντα κύησης εστάλησαν για καρυότυπο όπου και αναδείχτηκε τρισωμία 18. Σημειώνεται ότι στο περιστατικό μας η μέτρηση της αμφιβρεγματικής διαμέτρου ήταν φυσιολογική και η συνήθης εικόνα κρανίου «δίκην φράουλας» δεν ανευρέθηκε.

**Συζήτηση:** Η αυξημένη αυχενική διαφάνεια αποτελεί τον πιο ευαίσθητο δείκτη στην ανίχνευση της T18 με ευαισθησία 75% στο πρώτο τρίμηνο. Άλλα υπερηχογραφικά ευρήματα στο πρώτο τρίμηνο αποτελούν, μικρότερο CRL ως ένδειξη πρώιμης υπολειπόμενης ανάπτυξης, μονήρης ομφαλική αρτηρία (75%), αύξηση των αντιστάσεων στο φλεβώδη πόρο (75%), απουσία ρινικού οστού (50%), παλινδρόμηση της τριγλώχινος βαλβίδας (50%), εξόμφαλος (30%), βραδυκαρδία (20%). Στο αναλυτικό υπερηχογράφημα δευτέρου τριμήνου οι ανωμαλίες που παρατηρούνται είναι συνήθως πολλαπλές και σε πολλαπλά όργανα όπως, κρανίο δίκην φράουλας, μικροκεφαλία, ανεγκεφαλία, κύστεις χοριοειδών πλεγμάτων, Dandy-Walker, υποπλασία παρεγκεφαλίδας, διάταση της παρεγκεφαλιδονωτιαίας δεξαμενής, υδροκεφαλία, αγενεσία μεσολοβίου, σχιστίες προσώπου, υποτελορισμός, μικρογναθία, καρδιοπάθειες, διαφραγματοκήλη, υδρονέφρωση, κλεινοδακτυλία, υποπλασία κερκίδας, ραιβοποδία, κοντό μηριαίο. Η ευαισθησία του υπερήχου ως προς τη διάγνωση της T18 αυξάνεται με την ηλικία κύησης.



ΕΛΛΗΝΙΚΗ ΕΤΑΙΡΕΙΑ  
ΕΜΒΡΥΟΜΗΤΡΙΚΗΣ  
ΙΑΤΡΙΚΗΣ

ΥΒΡΙΔΙΚΟ

14<sup>ο</sup>

24-26  
ΑΠΡΙΛΙΟΥ

ΕΜΒΡΥΟΜΗΤΡΙΚΗΣ ΙΑΤΡΙΚΗΣ

2026

HOTEL KAZARMA  
ΛΙΜΝΗ ΠΛΑΣΤΗΡΑ

## EP-51

### ΚΥΗΣΗ ΣΕ ΑΣΘΕΝΗ ΜΕ ΟΜΟΖΥΓΗ Β-ΘΑΛΑΣΣΑΙΜΙΑ & sFGR

Μουρτζούνη Α., Ευθυμίου Α., Σκέντου Χ, Γκρόζου Φ, Βατοπούλου Α, Πασχόπουλος Μ.  
Μαιευτική Γυναικολογική Κλινική, Πανεπιστημιακό Γενικό Νοσοκομείο Ιωαννίνων

**Σκοπός Εργασίας:** Η β-θαλασσαιμία είναι μια κληρονομική αναιμία που προκαλείται από έλλειψη ή απουσία β αλύσων αιμοσφαιρίνης με συχνότητα στην Ελλάδα έως και 7,4%. Κύηση σε ασθενείς ομόζυγες β-θαλασσαιμίας είναι σπάνια και χρήζει εξειδικευμένης φροντίδας. Παρουσιάζουμε ένα ενδιαφέρον περιστατικό κύησης σε ασθενή με ομόζυγη β-θαλασσαιμία που οδήγησε σε γέννηση ζώντος νεογνού.

**Υλικά & μέθοδοι:** Ασθενής 45 ετών, πρωτοτόκος, διχοριακή δίδυμος κύηση προσήλθε στη Μαιευτική κλινική του Πανεπιστημιακού Νοσοκομείου Ιωαννίνων στην 25+6 εβδομάδα κύησης για διερεύνηση οιδημάτων κάτω άκρων. Επρόκειτο για ασθενή με ομόζυγη β-θαλασσαιμία μεταγγιζόμενη εβδομαδιαία, με δευτεροπαθή αμηνόρροια υπό θεραπεία ορμονικής υποκατάστασης, όπου επετεύχθη κύηση με τεχνικές υποβοηθούμενης αναπαραγωγής με δότρια ωαρίων. Κατά την εισαγωγή διαπιστώθηκε selective FGR στο έμβρυο Β στην 1η εκατοστιαία θέση με απουσία τελοδιαστολικής ροής ομφαλικής αρτηρίας. Προοδευτικά εμφάνισε ανάστροφη ροή ομφαλικής φλέβας και κατόπιν συμβουλευτική αποφασίστηκε συντηρητική αντιμετώπιση, με το έμβρυο Β να καταλήγει σε ενδομήτριο θάνατο στις 31+3 εβδομάδες. Έπειτα η κύηση συνεχίστηκε και το έμβρυο Α γεννήθηκε στις 33+4 εβδομάδες λόγω σταδιακά επιδεινούμενης μητρικής καρδιαγγειακής κυκλοφορίας.

**Αποτελέσματα:** Η εγκυμοσύνη σε ασθενείς με ομόζυγη β-θαλασσαιμία αποτελεί πρόκληση τόσο λόγω της δυσκολίας επίτευξης κύησης όσο και για την εξέλιξη της κύησης και τη γέννηση ζώντος νεογνού καθώς σχετίζεται με πληθώρα μητρικών και νεογνικών επιπλοκών.

**Συμπεράσματα:** Η περίπτωση που παρουσιάζουμε έρχεται σε συμφωνία με τη βιβλιογραφία και επιβεβαιώνει την ανάγκη αντιμετώπισης παρόμοιων περιστατικών από εξειδικευμένη ομάδα.



ΕΛΛΗΝΙΚΗ ΕΤΑΙΡΕΙΑ  
ΕΜΒΡΥΟΜΗΤΡΙΚΗΣ  
ΙΑΤΡΙΚΗΣ

ΥΒΡΙΔΙΚΟ

14<sup>ο</sup>

24-26  
ΑΠΡΙΛΙΟΥ

ΕΜΒΡΥΟΜΗΤΡΙΚΗΣ ΙΑΤΡΙΚΗΣ

2026

HOTEL KAZARMA  
ΛΙΜΝΗ ΠΛΑΣΤΗΡΑ

## EP-52

### ΠΕΡΙΓΕΝΝΗΤΙΚΑ ΧΑΡΑΚΤΗΡΙΣΤΙΚΑ ΚΥΗΣΕΩΝ ΠΟΥ ΕΠΙΠΛΕΚΟΝΤΑΙ ΜΕ ΣΑΚΧΑΡΩΔΗ ΔΙΑΒΗΤΗ ΚΥΗΣΗΣ: Η ΕΜΠΕΙΡΙΑ ΕΝΟΣ ΔΕΥΤΕΡΟΒΑΘΜΙΟΥ ΝΟΣΟΚΟΜΕΙΟΥ

Κ. Ζαχαρής, Α.-Π. Μπαρμπαρούση, Σ. Καλαντζή, Ε. Καρακικέ, Μ.-Ε. Ζαχαράκη, Η. Λιάλιου, Χ. Αλεξάκης, Ι. Αναγνωστάκη, Σ. Χονδρός, Σ. Κραββαρίτης, Θ. Χαρίτος, Α Φούκα  
Μαιευτική-Γυναικολογική Κλινική, Γενικό Νοσοκομείο Λαμίας, Λαμία, Ελλάδα

**Σκοπός:** Ο σακχαρώδης διαβήτης κύησης (ΣΔκ) ορίζεται η οποιουδήποτε βαθμού διαταραχή ανοχής στη γλυκόζη που διαγιγνώσκεται για πρώτη φορά στην κύηση και επηρεάζει περίπου το 7% των κυήσεων. Σκοπός της μελέτης είναι η διερεύνηση των περιγεννητικών χαρακτηριστικών εγκύων με ΣΔκ σε ένα δευτεροβάθμιο νοσοκομείο.

**Υλικά - Μέθοδος:** Αναδρομική μελέτη στην οποία συμπεριλήφθηκαν 76 γυναίκες με διάγνωση ΣΔκ. Συλλέχθηκαν δημογραφικά δεδομένα, όπως ηλικία, δείκτης μάζας σώματος (ΔΜΣ), συννοσηρότητες, τρόπος τοκετού, ηλικία κύησης και το βάρος γέννησης νεογνού.

**Αποτελέσματα:** Από τις 874 γυναίκες που γέννησαν στο νοσοκομείο μας από το Σεπτέμβριο του 2022 έως το Μάρτιο του 2025, 76 γυναίκες είχαν ΣΔκ, συχνότητα εμφάνισης 8.69%. Η μέση ηλικία των εγκύων ήταν  $32.36 \pm 6.04$  έτη (εύρος: 17-49). Ο μέσος ΔΜΣ ανήλθε σε  $29.31 \pm 6.04$  kg/m<sup>2</sup>, υποδηλώνοντας μέση τιμή εντός του εύρους υπέρβαρου/παχυσαρκίας. Το 68.4% του δείγματος παρουσίαζε αρχική γλυκόζη  $\geq 92$  mg/dL, το 56.6% τιμή γλυκόζης στη 1 ώρα  $\geq 180$  mg/dL και το 32.9% τιμή στη 2 ώρα  $\geq 153$  mg/dL κατά την καμπύλη σακχάρου 75 g (OGTT). Θυρεοειδοπάθεια καταγράφηκε στο 15.8% των γυναικών, ενώ 5 γυναίκες (6.6%) εμφάνισαν υπερτασικές διαταραχές της κύησης. Το 25% των γυναικών γέννησε με φυσιολογικό τοκετό, (n=19) και το 75% υποβλήθηκε σε καισαρική τομή (n=57). Το 27.6% των γυναικών (n=21) έλαβε ινσουλινοθεραπεία κατά την κύηση. Η μέση ηλικία κύησης κατά τον τοκετό ήταν  $38.1 \pm 0.95$  εβδομάδες και το μέσο βάρος γέννησης των νεογνών  $3153 \pm 372$ g.

**Συμπεράσματα:** Η συχνότητα εμφάνισης σακχαρώδους διαβήτη κύησης στο νοσοκομείο μας είναι συγκρίσιμη με αυτή της διεθνούς βιβλιογραφίας. Ο ΔΜΣ του δειγμάτος καταδεικνύει ότι οι περισσότερες γυναίκες ήταν υπέρβαρες, επιβεβαιώνοντας τον ρόλο της παχυσαρκίας ως παράγοντα κινδύνου για την εμφάνιση ΣΔκ. Η μέση ηλικία κύησης κατά τον τοκετό και το μέσο βάρος γέννησης βρίσκονται εντός φυσιολογικών ορίων, γεγονός που πιθανόν αντανακλά επαρκή παρακολούθηση και διαχείριση αυτών των κυήσεων.



ΕΛΛΗΝΙΚΗ ΕΤΑΙΡΕΙΑ  
ΕΜΒΡΥΟΜΗΤΡΙΚΗΣ  
ΙΑΤΡΙΚΗΣ

ΥΒΡΙΔΙΚΟ

14<sup>ο</sup>

24-26  
ΑΠΡΙΛΙΟΥ

ΕΜΒΡΥΟΜΗΤΡΙΚΗΣ ΙΑΤΡΙΚΗΣ

2026

HOTEL KAZARMA  
ΛΙΜΝΗ ΠΛΑΣΤΗΡΑ

## EP-53

### ΠΟΣΟΤΙΚΗ ΑΞΙΟΛΟΓΗΣΗ ΤΗΣ ΕΛΑΣΤΟΓΡΑΦΙΑΣ ΤΡΑΧΗΛΟΥ ΚΑΙ ΔΥΝΑΜΙΚΩΝ ΜΕΤΑΒΟΛΩΝ ΤΗΣ ΣΤΗΝ ΠΡΟΒΛΕΨΗ ΠΡΩΩΡΟΥ ΤΟΚΕΤΟΥ

Μουσιώλης Αθανάσιος  
embryomedicine, ιδιωτικό ιατρείο προγεννητικού ελέγχου

**Σκοπός εργασίας:** Η διερεύνηση της προγνωστικής αξίας της ελαστογραφίας τραχήλου και των διαχρονικών μεταβολών της στην πρόβλεψη πρόωρου τοκετού, επιπρόσθετα της μέτρησης του μήκους του τραχήλου.

**Υλικά και Μέθοδος:** Επιλέχθηκαν να μελετηθούν αναδρομικά 46 έγκυες από τα αρχεία του Ιατρείου. Σε αυτές είχαν πραγματοποιηθεί δύο μετρήσεις τραχήλου στα πλαίσια των προγεννητικών ελέγχων του 1ου και 2ου τριμήνου. Υπολογίστηκαν μήκος τραχήλου, δείκτες ελαστικότητας (Elasticity Index, ROI σε 1: έσω τραχηλικό στόμιο, 2: μεσότητα τραχήλου, 3: έξω τραχηλικό στόμιο) και οι μεταβολές ( $\Delta EI$ ,  $\Delta CL$ ) αυτών. Για τις ελαστογραφικές μετρήσεις χρησιμοποιήθηκε ελαστογραφία πίεσης (strain elastography). Στο χρωματικό χάρτη πραγματοποιήθηκε ανάλυση κυματομορφής RGB. Το κύριο outcome ήταν πρόωρος τοκετός (<37 εβδομάδες).

**Αποτελέσματα:** Πρόωρος τοκετός σημειώθηκε στον δείγμα που εξετάστηκε σε 9/46 (19.6%). Δεν παρατηρήθηκε διαφορά στο Elasticity Index ( $p=0.456$ ) μεταξύ των ομάδων πρόωρου τοκετού και της ομάδας ελέγχου. Η μεταβολή του μήκους τραχήλου ήταν σημαντικά μεγαλύτερη στην ομάδα πρόωρου τοκετού ( $p=0.037$ ). Το ROI\_2 (μεσότητα τραχήλου) παρουσίασε τάση συσχέτισης ( $p=0.113$ ).

**Συμπεράσματα:** Η δυναμική εκτίμηση του τραχήλου φαίνεται πιο χρήσιμη από μεμονωμένες μετρήσεις. Η ελαστογραφία παρουσιάζει ενθαρρυντικές τάσεις ως συμπληρωματικό εργαλείο πρόβλεψης.



ΕΛΛΗΝΙΚΗ ΕΤΑΙΡΕΙΑ  
ΕΜΒΡΥΟΜΗΤΡΙΚΗΣ  
ΙΑΤΡΙΚΗΣ

ΥΒΡΙΔΙΚΟ

14<sup>ο</sup>

24-26  
ΑΠΡΙΛΙΟΥ

ΕΜΒΡΥΟΜΗΤΡΙΚΗΣ ΙΑΤΡΙΚΗΣ

2026

HOTEL KAZARMA  
ΛΙΜΝΗ ΠΛΑΣΤΗΡΑ

## EP-54

### ΕΚΦΡΑΣΗ ΤΩΝ H19, IGF2 ΚΑΙ KCNQ1OT1 ΣΤΟΝ ΠΛΑΚΟΥΝΤΙΑΚΟ ΙΣΤΟ ΕΜΒΡΥΩΝ ΠΟΥ ΠΡΟΗΛΘΑΝ ΑΠΟ ΕΞΩΣΩΜΑΤΙΚΗ ΓΟΝΙΜΟΠΟΙΗΣΗ

Παλαιολόγος Κωνσταντίνος<sup>1</sup>, Λάμπρου Γιώργος<sup>2</sup>, Τσινταράκης Αντώνης<sup>2</sup>, Αδαμάκη Μαρία<sup>2</sup>, Συριστατίδης Χαράλαμπος<sup>1</sup>, Βάκας Παναγιώτης<sup>1</sup>, Ζουμπουρλής Βασίλειος<sup>2</sup>

(1) Τμήμα εξωσωματικής γονιμοποίησης, Β' Μαιευτική και Γυναικολογική Κλινική, Ιατρική Σχολή, Εθνικό και Καποδιστριακό Πανεπιστήμιο Αθηνών, Πανεπιστημιακό Νοσοκομείο «Αρεταίειο», Αθήνα, Ελλάδα

(2) Εθνικό Ίδρυμα Ερευνών, Ινστιτούτο Βιολογίας, Φαρμακευτικής Χημείας και Βιοτεχνολογίας, Αθήνα, Ελλάδα

**Σκοπός Εργασίας:** Εξετάζουμε την έκφραση τριών γονιδίων, των H19, IGF2 και KCNQ1OT1, στον πλακουντιακό ιστό γυναικών που έχουν υποβληθεί σε εξωσωματική γονιμοποίηση, συγκρίνοντας εμβρυομεταφορά τρίτης και πέμπτης ημέρας. Στόχος μας είναι η σύγκριση του βαθμού μεθυλίωσης των συγκεκριμένων γονιδιακών ομάδων σε σχέση με την έκθεση των εμβρύων στο καλλιεργητικό μέσο.

**Υλικό και Μέθοδοι:** Στη μελέτη συμπεριλήφθηκαν συνολικά 61 γυναίκες. Οι συμμετέχουσες χωρίστηκαν σε τρεις ομάδες: η Ομάδα Α περιλάμβανε μητέρες με φυσική σύλληψη, η Ομάδα Β μητέρες που υποβλήθηκαν σε εμβρυομεταφορά την τρίτη ημέρα και η Ομάδα Γ μητέρες που υποβλήθηκαν σε εμβρυομεταφορά την πέμπτη ημέρα. Μετά τον τοκετό, συλλέχθηκαν δείγματα πλακουντιακού ιστού και καταψύχθηκαν άμεσα για μελλοντική ανάλυση. Από όλα τα δείγματα απομονώθηκε ολικό RNA και η έκφραση των γονιδίων αξιολογήθηκε με χρήση Real-Time QPCR.

**Αποτελέσματα:** Η έκφραση του H19 ήταν σημαντικά μειωμένη στους πλακούντες από εμβρυομεταφορά πέμπτης ημέρας σε σύγκριση με τους πλακούντες από φυσική σύλληψη και από εμβρυομεταφορά τρίτης ημέρας. Το IGF2 παρουσίασε σημαντικά χαμηλότερη έκφραση στους πλακούντες από φυσική σύλληψη σε σχέση με την αυξημένη έκφραση που παρατηρήθηκε στους πλακούντες από εμβρυομεταφορά τρίτης ημέρας. Η έκφραση του KCNQ1OT1 δεν παρουσίασε στατιστικά σημαντικές διαφορές μεταξύ των ομάδων.

**Συμπεράσματα:** Τα αποτελέσματα υποδηλώνουν ότι η γονιδιακή έκφραση επηρεάζεται τόσο από τον τρόπο σύλληψης όσο και από την ημέρα της εμβρυομεταφοράς. Ιδιαίτερα για τα H19 και IGF2, τα ευρήματα συμφωνούν με προηγούμενες μελέτες σε ανθρώπινα και ζωικά μοντέλα. Η αναπτυξιακή βιολογία είναι πολύπλοκη και απαιτούνται περαιτέρω μελέτες για την πλήρη κατανόηση των μηχανισμών ρύθμισης γονιδίων κατά την εξωσωματική γονιμοποίηση.



ΕΛΛΗΝΙΚΗ ΕΤΑΙΡΕΙΑ  
ΕΜΒΡΥΟΜΗΤΡΙΚΗΣ  
ΙΑΤΡΙΚΗΣ

ΥΒΡΙΔΙΚΟ

14<sup>ο</sup>

24-26  
ΑΠΡΙΛΙΟΥ

ΕΜΒΡΥΟΜΗΤΡΙΚΗΣ ΙΑΤΡΙΚΗΣ

2026

HOTEL KAZARMA  
ΛΙΜΝΗ ΠΛΑΣΤΗΡΑ

EP-55

## ΥΠΕΡΤΡΑΝΣΑΜΙΝΑΙΜΙΑ ΚΑΙ ΚΥΗΣΗ

Χωριανοπούλου Ε., Καραγιαννόπουλος Α., Λιώρης Μ., Κανδύλη Μ., Κόλλια Μ., Μπέτα Α., Καρακασίδου Μ., Αλεξόπουλος Ε.

Μαιευτική και Γυναικολογική Κλινική Γ.Ν.Α. Αλεξάνδρα

**ΕΙΣΑΓΩΓΗ:** Η υπερτρανσαμιναιμία στην κύηση μπορεί να σχετίζεται με υπερέμεση της κύησης προεκλαμψία/εκλαμψία, σύνδρομο HELLP, οξύ λιπώδες ήπαρ της κύησης και ενδοηπατική χολόσταση της κύησης ανάλογα με το τρίμηνο εμφάνισης. Σε ασυμπτωματικές εγκύους θα πρέπει να αποκλείονται και μη σχετιζόμενα με την κύηση αίτια ηπατικής νόσου, όπως ιογενείς και αυτοάνοσες ηπατίτιδες, μη αλκοολική λιπώδης νόσος του ήπατος, καθώς και τοξικότητα από αλκοόλ ή φάρμακα.

**ΣΚΟΠΟΣ:** Παρουσιάζονται τρία περιστατικά εγκύων με υπερτρανσαμιναιμία στο τρίτο τρίμηνο της κύησης.

**ΥΛΙΚΟ:** Το πρώτο περιστατικό αφορά γυναίκα 33 ετών(G1P0) στις 35 εβδομάδες κύησης, με ιστορικό υποθυρεοειδισμό με τυχαία ανεύρεση υπερτρανσαμιναιμίας. Στο υπερηχογράφημα διαπιστώθηκαν χολικό ίζημα και ήπια ηπατική στεάτωση, ενώ κατά τη νοσηλεία σημειώθηκε επιδείνωση των τρανσαμινασών και ήπια αύξηση χολικών οξέων χωρίς κνησμό. Χορηγήθηκε ουρσοδεοξυχολικό οξύ και κορτικοστεροειδή. Το δεύτερο περιστατικό αφορά γυναίκα 31 ετών(G1P0) στις 34+6 εβδομάδες, που προσήλθε με υπερτρανσαμιναιμία, αυξημένη αμυλάση, οξεία νεφρική ανεπάρκεια, ολιγουρία, επιγαστραλγία και εμέτους. Στο υπερηχογράφημα ανευρέθηκε χολικό ίζημα και η ασθενής νοσηλεύτηκε για παρακολούθηση στη Μονάδα Αυξημένης Φροντίδας, όπου έλαβε κορτιζόνη. Το τρίτο περιστατικό αφορά γυναίκα 44 ετών(G2P1) στις 32 εβδομάδες με ιστορικό μετάλλαξης παράγοντα V Leiden, που παρουσίασε υπερτρανσαμιναιμία και κνησμό, χωρίς αρχική αύξηση των χολικών αλάτων. Στο υπερηχογράφημα διαπιστώθηκε σημαντική ποσότητα χολικού ιζήματος. Παρά την αρχική βελτίωση με ουρσοδεοξυχολικό οξύ, στη συνέχεια εμφάνισε αύξηση τρανσαμινασών και χολικών οξέων στις 34 εβδομάδες. Σε επαναληπτικό υπερηχογράφημα η χοληδόχος κύστη ήταν πλήρης ιζήματος και μικρολιθιασικών στοιχείων. Συστάθηκε αυστηρή δίαιτα χολοκυστοπαθούς. Στις 37 εβδομάδες κύησης εμφάνισε προεκλαμψία, ενώ οι τρανσαμινάσες παρουσίαζαν ήπια αύξηση.

**ΑΠΟΤΕΛΕΣΜΑΤΑ:** Τα δύο πρώτα περιστατικά υποβλήθηκαν σε επείγουσα καισαρική τομή: το πρώτο στις 35+6 εβδομάδες λόγω σημαντικής επιδείνωσης της ηπατικής λειτουργίας και το δεύτερο στις 35+0 εβδομάδες, 12 ώρες μετά την εισαγωγή, λόγω επιδείνωσης της νεφρικής λειτουργίας. Στο τρίτο περιστατικό πραγματοποιήθηκε πρόκληση τοκετού και επετεύχθη φυσιολογικός τοκετός στις 37 εβδομάδες. Στη λοχεία παρατηρήθηκε σημαντική βελτίωση των τρανσαμινασών και της κλινικής εικόνας και στα τρία περιστατικά.

**ΣΥΜΠΕΡΑΣΜΑΤΑ:** Η τρανσαμιναιμία στην κύηση μπορεί να οφείλεται σε ποικίλα αίτια, σχετιζόμενα ή μη με την κύηση. Η έγκαιρη διερεύνηση και κατάλληλη αντιμετώπιση είναι απαραίτητες για τη διασφάλιση της υγείας της εγκύου και του εμβρύου.



ΕΛΛΗΝΙΚΗ ΕΤΑΙΡΕΙΑ  
ΕΜΒΡΥΟΜΗΤΡΙΚΗΣ  
ΙΑΤΡΙΚΗΣ

ΥΒΡΙΔΙΚΟ



24-26  
ΑΠΡΙΛΙΟΥ

ΕΜΒΡΥΟΜΗΤΡΙΚΗΣ ΙΑΤΡΙΚΗΣ

2026

HOTEL KAZARMA  
ΛΙΜΝΗ ΠΛΑΣΤΗΡΑ

## EP-56

### ΕΓΚΕΦΑΛΙΚΗ ΠΑΡΑΛΥΣΗ: ΠΟΛΥΠΑΡΑΓΟΝΤΙΚΗ ΑΙΤΙΟΛΟΓΙΑ ΚΑΙ ΠΡΟΓΕΝΝΗΤΙΚΟΙ ΠΑΡΑΓΟΝΤΕΣ ΚΙΝΔΥΝΟΥ

Στεργίου Α.Μ., Σαμαρά Αθηνά

Πανεπιστήμιο Θεσσαλίας, Τμήμα Δημόσιας και Κοινής Υγείας

**Σκοπός:** Η εγκεφαλική παράλυση αποτελεί την συχνότερη αιτία μόνιμης κινητικής αναπηρίας στην παιδική ηλικία. Σκοπός της παρούσας μελέτης είναι η διερεύνηση των αιτιολογικών παραγόντων της νόσου, με έμφαση στους προγεννητικούς μηχανισμούς που επηρεάζουν την εμβρυϊκή ανάπτυξη του εγκεφάλου.

**Υλικό και Μέθοδος:** Πραγματοποιήθηκε συστηματική ανασκόπηση της διεθνούς βιβλιογραφίας μέσω ηλεκτρονικών βάσεων δεδομένων. Επιλέχθηκαν μελέτες που αφορούν επιδημιολογικά και παθογενετικά δεδομένα της εγκεφαλικής παράλυσης, δίνοντας έμφαση σε προγεννητικούς, περιγεννητικούς και μετεγεννητικούς παράγοντες.

**Αποτελέσματα:** Οι προγεννητικοί παράγοντες περιλαμβάνουν ενδομήτριες λοιμώξεις, χρωμοσωμικές ανωμαλίες, υποξία, έκθεση σε τοξίνες και συγγενείς δυσπλασίες του εγκεφάλου. Περιγεννητικοί παράγοντες σχετίζονται κυρίως με προωρότητα, ενδοκράνια αιμορραγία και λοιμώξεις κατά τον τοκετό, ενώ μετεγεννητικά αίτια περιλαμβάνουν τραύματα και λοιμώξεις του κεντρικού νευρικού συστήματος. Σε σημαντικό ποσοστό περιπτώσεων, η αιτία παραμένει άγνωστη.

**Συμπεράσματα:** Η εγκεφαλική παράλυση αποτελεί αποτέλεσμα πολύπλοκης αλληλεπίδρασης παραγόντων, κυρίως κατά την εμβρυϊκή περίοδο. Η κατανόηση των προγεννητικών αιτιών είναι κρίσιμη για την πρόληψη, την έγκαιρη διάγνωση και την ανάπτυξη στοχευμένων παρεμβάσεων δημόσιας υγείας.



ΕΛΛΗΝΙΚΗ ΕΤΑΙΡΕΙΑ  
ΕΜΒΡΥΟΜΗΤΡΙΚΗΣ  
ΙΑΤΡΙΚΗΣ

ΥΒΡΙΔΙΚΟ

14<sup>ο</sup>

24-26  
ΑΠΡΙΛΙΟΥ

ΕΜΒΡΥΟΜΗΤΡΙΚΗΣ ΙΑΤΡΙΚΗΣ

2026

HOTEL KAZARMA  
ΛΙΜΝΗ ΠΛΑΣΤΗΡΑ

## EP-57

### ΠΡΟΓΕΝΝΗΤΙΚΟ ΠΕΡΙΒΑΛΛΟΝ ΚΑΙ ΜΕΤΑΓΕΝΝΗΤΙΚΗ ΨΥΧΟΛΟΓΙΚΗ ΥΓΕΙΑ: ΔΙΕΠΙΣΤΗΜΟΝΙΚΗ ΠΡΟΣΕΓΓΙΣΗ ΔΗΜΟΣΙΑΣ ΥΓΕΙΑΣ

Φωτιάδη Σωτηρία, Στεργίου Α.Μ.

Πανεπιστήμιο Κύπρου, Τμήμα Ψυχολογίας · Πανεπιστήμιο Θεσσαλίας, Τμήμα Δημόσιας και Ενιαίας Υγείας

**Σκοπός:** Η εμβρυϊκή ανάπτυξη επηρεάζεται από περιγεννητικούς παράγοντες, όπως μητρικό στρες, διατροφή, έκθεση σε τοξίνες και κοινωνικοοικονομικό περιβάλλον. Σκοπός της εργασίας είναι η διερεύνηση της σχέσης μεταξύ προγεννητικών επιδράσεων και μεταγεννητικής ψυχολογικής υγείας των παιδιών, με έμφαση στη δημόσια υγεία και την πρόληψη.

**Υλικό και Μέθοδος:** Πραγματοποιήθηκε ανασκόπηση διεθνών μελετών που εξετάζουν την επίδραση διατροφής, ψυχοκοινωνικών παραγόντων και περιβαλλοντικών εκθέσεων στην εμβρυϊκή ανάπτυξη. Εξετάστηκαν ψυχολογικές εκβάσεις μετά τη γέννηση, όπως συναισθηματική ρύθμιση, κοινωνική συμπεριφορά και γνωστικές δεξιότητες, καθώς και προληπτικά προγράμματα δημόσιας υγείας

**Αποτελέσματα:** Η βέλτιστη μητρική φροντίδα, η ισορροπημένη διατροφή και η ψυχολογική υποστήριξη συνδέονται με υγιή νευροαναπτυξιακή ωρίμανση και θετική ψυχολογική λειτουργία. Αντίθετα, η έκθεση σε στρες, τοξίνες ή διατροφικές ελλείψεις σχετίζεται με αυξημένο κίνδυνο συναισθηματικών και γνωστικών δυσκολιών. Η έγκαιρη παρέμβαση και η ενημέρωση των εγκύων ενισχύουν την αποτελεσματικότητα της δημόσιας υγείας.

**Συμπεράσματα:** Η προγεννητική φροντίδα, η ψυχολογική υποστήριξη και τα προληπτικά προγράμματα δημόσιας υγείας είναι κρίσιμα για τη μελλοντική ψυχική και συμπεριφορική υγεία των παιδιών. Η διεπιστημονική προσέγγιση μεταξύ εμβρυολογίας, ψυχολογίας και δημόσιας υγείας προσφέρει στοχευμένες στρατηγικές πρόληψης και παρέμβασης.



ΕΛΛΗΝΙΚΗ ΕΤΑΙΡΕΙΑ  
ΕΜΒΡΥΟΜΗΤΡΙΚΗΣ  
ΙΑΤΡΙΚΗΣ

ΥΒΡΙΔΙΚΟ

14<sup>ο</sup>

24-26  
ΑΠΡΙΛΙΟΥ

ΕΜΒΡΥΟΜΗΤΡΙΚΗΣ ΙΑΤΡΙΚΗΣ

2026

HOTEL KAZARMA  
ΛΙΜΝΗ ΠΛΑΣΤΗΡΑ

EP-58

## ΑΥΤΟΜΑΤΟΣ ΠΝΕΥΜΟΘΩΡΑΚΑΣ ΣΤΗΝ ΚΥΗΣΗ: ΔΙΑΓΝΩΣΤΙΚΕΣ ΚΑΙ ΘΕΡΑΠΕΥΤΙΚΕΣ ΠΡΟΚΛΗΣΕΙΣ- ΠΑΡΟΥΣΙΑΣΗ ΠΕΡΙΣΤΑΤΙΚΟΥ ΚΑΙ ΑΝΑΣΚΟΠΗΣΗ ΒΙΒΛΙΟΓΡΑΦΙΑΣ

Β. Κούρτη, Σ. Ανδρέου, Ν. Κρητσωτάκη, Ν. Κουτλάκη, Α. Γερεντέ

Πανεπιστημιακή Μ-Γ Κλινική Δ.Π.Θ. - Π.Γ.Ν. Αλεξανδρούπολης

**Σκοπός:** Ο αυτόματος πνευμοθώρακας στην κύηση αποτελεί σπάνια κλινική οντότητα, με περιορισμένο αριθμό περιστατικών στη διεθνή βιβλιογραφία και έλλειψη σαφών κατευθυντήριων οδηγιών για την αντιμετώπισή του. Σκοπός της παρούσας εργασίας είναι η παρουσίαση περιστατικού αυτόματου πνευμοθώρακα στην κύηση και η αξιολόγηση των θεραπευτικών επιλογών μέσω ανασκόπησης της σύγχρονης βιβλιογραφίας.

**Υλικά και Μέθοδος:** Παρουσιάζεται περιστατικό εγκύου 36 ετών (G3P2), η οποία προσήλθε στην 36η εβδομάδα κύησης με αιφνίδια δύσπνοια και θωρακικό άλγος. Η ακτινογραφία θώρακος ανέδειξε ολικό πνευμοθώρακα δεξιά. Ακολούθησε θωρακοστομία, με τοποθέτηση θωρακικού σωλήνα (Bülau), με σταδιακή κλινική βελτίωση έως την πραγματοποίηση καισαρικής τομής την 39<sup>η</sup> εβδομάδα κύησης. Παράλληλα, πραγματοποιήθηκε αναζήτηση στη βάση δεδομένων PubMed για τα έτη 2010–2026. Συμπεριλήφθηκαν περιστατικά πρωτοπαθούς αυτόματου πνευμοθώρακα με διαθέσιμα δεδομένα αντιμετώπισης και μαιευτικής έκβασης.

**Αποτελέσματα:** Συνολικά αναλύθηκαν 11 περιστατικά. Η αρχική αντιμετώπιση περιελάμβανε τοποθέτηση θωρακικού σωλήνα στο 72,7%, αναρρόφηση με βελόνα στο 18,2% και συντηρητική προσέγγιση στο 9,1%. Οριστική αντιμετώπιση με θωρακικό σωλήνα πραγματοποιήθηκε στο 54,5%, ενώ χειρουργική αντιμετώπιση (VATS ή θωρακοτομία) στο 36,4%. Χημική πλευροδεσία εφαρμόστηκε στο 9,1% των περιπτώσεων. Υποτροπή κατά την ίδια κύηση αναφέρθηκε στο 27,2%. Στις περισσότερες περιπτώσεις επιλέχθηκε καισαρική τομή με όλα τα περιστατικά να εμφανίζουν ευνοϊκή μητρική και νεογνική έκβαση.

**Συμπεράσματα:** Ο αυτόματος πνευμοθώρακας στην κύηση είναι σπάνια κλινική οντότητα με περιορισμένα δεδομένα. Απαιτείται έγκαιρη διάγνωση, διεπιστημονική αντιμετώπιση και κατάλληλος σχεδιασμός του τρόπου τοκετού, με στόχο τη βέλτιστη μητρική και νεογνική έκβαση.



ΕΛΛΗΝΙΚΗ ΕΤΑΙΡΕΙΑ  
ΕΜΒΡΥΟΜΗΤΡΙΚΗΣ  
ΙΑΤΡΙΚΗΣ

ΥΒΡΙΔΙΚΟ

14<sup>ο</sup>

24-26  
ΑΠΡΙΛΙΟΥ

ΕΜΒΡΥΟΜΗΤΡΙΚΗΣ ΙΑΤΡΙΚΗΣ

2026

HOTEL KAZARMA  
ΛΙΜΝΗ ΠΛΑΣΤΗΡΑ

EP-59

## ΔΙΑΓΝΩΣΗ ΚΑΡΚΙΝΟΥ ΜΑΣΤΟΥ ΣΕ ΚΥΗΣΗ : ΠΑΡΟΥΣΙΑΣΗ ΠΕΡΙΣΤΑΤΙΚΟΥ ΚΑΙ ΑΝΑΣΚΟΠΗΣΗ ΤΗΣ ΒΙΒΛΙΟΓΡΑΦΙΑΣ

Β. Κούρτη, Σ. Ανδρέου, Ε.Κοντομανώλης, Ν. Κουτλάκη, Α. Γερεντέ

Πανεπιστημιακή Μαιευτική - Γυναικολογική Κλινική Π.Γ.Ν. Αλεξανδρούπολης

**Σκοπός:** Ο καρκίνος μαστού κατά την κύηση αποτελεί σπάνια αλλά σύνθετη κλινική οντότητα, καθώς η θεραπευτική προσέγγιση απαιτεί την ισορροπία μεταξύ της βέλτιστης ογκολογικής αντιμετώπισης της μητέρας και της ασφάλειας του εμβρύου. Σκοπός της παρούσας εργασίας είναι η παρουσίαση περιστατικού καρκίνου μαστού στην κύηση, καθώς και η συνοπτική ανασκόπηση της σύγχρονης βιβλιογραφίας.

**Υλικά και μέθοδοι:** Παρουσιάζεται περιστατικό εγκύου 27 ετών (G1P0) με διάγνωση καρκίνου μαστού κατά το τρίτο τρίμηνο της κύησης. Παράλληλα πραγματοποιήθηκε ανασκόπηση της πρόσφατης βιβλιογραφίας σχετικά με τη διάγνωση και τη θεραπευτική αντιμετώπιση της νόσου κατά την κύηση.

**Αποτελέσματα:** Μετά από ψηλάφηση μάζας στον δεξιό μαστό στην 28η εβδομάδα κύησης, διενεργήθηκε βιοψία με κόπτουσα βελόνη, η οποία ανέδειξε διηθητικό πορογενές καρκίνωμα μαστού, τριπλά αρνητικό. Υποβλήθηκε άμεσα σε συστηματική χημειοθεραπεία με δοξορουβικίνη και κυκλοφωσφαμίδη σε σχήμα ανά 14 ημέρες λαμβάνοντας συνολικά τέσσερις κύκλους. Στην 39η εβδομάδα κύησης προσήλθε λόγω αυτόματης ρήξης εμβρυϊκών υμένων και ακολούθησε φυσιολογικός τοκετός, χωρίς άμεσες νεογνικές επιπλοκές. Μετά τον τοκετό η ασθενής υποβλήθηκε σε αμφοτερόπλευρη μαστεκτομή και έλαβε συμπληρωματική συστηματική θεραπεία σύμφωνα με τα ισχύοντα ογκολογικά πρωτόκολλα.

**Συμπεράσματα:** Ο καρκίνος μαστού κατά την κύηση αποτελεί σύνθετη κλινική κατάσταση που απαιτεί εξατομικευμένη προσέγγιση. Η τήρηση των διεθνών κατευθυντήριων οδηγιών και η στενή συνεργασία μεταξύ ογκολόγων, εμβρυομητρικών ιατρών και νεογνολόγων συμβάλλουν στη βελτιστοποίηση τόσο της μητρικής όσο και της νεογνικής έκβασης.



ΕΛΛΗΝΙΚΗ ΕΤΑΙΡΕΙΑ  
ΕΜΒΡΥΟΜΗΤΡΙΚΗΣ  
ΙΑΤΡΙΚΗΣ

ΥΒΡΙΔΙΚΟ

14<sup>ο</sup>

24-26  
ΑΠΡΙΛΙΟΥ

ΕΜΒΡΥΟΜΗΤΡΙΚΗΣ ΙΑΤΡΙΚΗΣ

2026

HOTEL KAZARMA  
ΛΙΜΝΗ ΠΛΑΣΤΗΡΑ

EP-60

## ΣΥΓΚΡΙΣΗ ΔΥΟ ΔΙΑΔΟΧΙΚΩΝ ΚΥΗΣΕΩΝ ΣΕ ΓΥΝΑΙΚΑ ΜΕ ΜΥΑΣΘΕΝΕΙΑ GRAVIS ΚΑΙ ΑΝΑΣΚΟΠΗΣΗ ΤΗΣ ΒΙΒΛΙΟΓΡΑΦΙΑΣ

Β. Κούρτη, Μ. Δαναβάση, Σ. Κοτανίδου, Ν. Κουτλάκη, Α. Γερεντέ

Πανεπιστημιακή Μαιευτική - Γυναικολογική Κλινική Π.Γ.Ν. Αλεξανδρούπολης

**Σκοπός:** Η μυασθένεια gravis αποτελεί αυτοάνοσο νόσημα της νευρομυϊκής σύναψης που προσβάλλει συχνότερα γυναίκες αναπαραγωγικής ηλικίας. Η πορεία της νόσου κατά την κύηση είναι απρόβλεπτη, καθώς μπορεί να παρατηρηθεί επιδείνωση ή ύφεση συμπτωμάτων ενώ το νεογνό διατρέχει κίνδυνο παροδικής νεογνικής μυασθένειας. Σκοπός της παρούσας εργασίας είναι η παρουσίαση διαδοχικών κυήσεων σε γυναίκα με γνωστή μυασθένεια gravis, η σύγκριση της κλινικής τους πορείας και η συνοπτική ανασκόπηση της σύγχρονης βιβλιογραφίας.

**Υλικά και Μέθοδοι:** Συγκρίθηκαν δεδομένα δύο διαδοχικών κυήσεων μεσοδιαστήματος 15 μηνών σε γυναίκα με μυασθένεια gravis. Περιγράφονται η πορεία της νόσου στην κύηση, η μαιευτική διαχείριση και η νεογνική έκβαση. Παράλληλα, πραγματοποιήθηκε ανασκόπηση της βιβλιογραφίας σχετικά με την επίδραση της μυασθένειας gravis στην κύηση, τον τοκετό και το νεογνό.

**Αποτελέσματα:** Κατά την πρώτη κύηση, υπό αγωγή με πυριδοστιγμίνη και πρεδνιζολόνη, παρατηρήθηκε επιδείνωση της νόσου με όξυνση συμπτωμάτων (μυοσκελετικών και όρασης), τόσο στο πρώτο τρίμηνο όσο και στη λοχεία. Διενεργήθηκε καισαρική τομή στην 38η εβδομάδα, με καλή νεογνική έκβαση και απουσία νεογνικής μυασθένειας. Κατά τη δεύτερη κύηση, υπό την ίδια αγωγή, δεν παρατηρήθηκε επιδείνωση της νόσου. Ο τοκετός πραγματοποιήθηκε στην 37η εβδομάδα με καισαρική τομή λόγω πρόωρης ρήξης υμένων. Το νεογνό μεταφέρθηκε προληπτικά στη ΜΕΝΝ χωρίς σαφή κλινικά σημεία νεογνικής μυασθένειας.

**Συμπεράσματα:** Η πορεία της μυασθένειας gravis κατά την κύηση παραμένει απρόβλεπτη και ενδέχεται να διαφοροποιείται μεταξύ διαδοχικών κυήσεων της ίδιας ασθενούς. Η διεπιστημονική προσέγγιση στη διαχείριση της νόσου αποτελεί σημαντικό παράγοντα για την επίτευξη καλής περιγεννητικής έκβασης.



ΕΛΛΗΝΙΚΗ ΕΤΑΙΡΕΙΑ  
ΕΜΒΡΥΟΜΗΤΡΙΚΗΣ  
ΙΑΤΡΙΚΗΣ

ΥΒΡΙΔΙΚΟ

14<sup>ο</sup>

24-26  
ΑΠΡΙΛΙΟΥ

ΕΜΒΡΥΟΜΗΤΡΙΚΗΣ ΙΑΤΡΙΚΗΣ

2026

HOTEL KAZARMA  
ΛΙΜΝΗ ΠΛΑΣΤΗΡΑ

## EP-61

### ΣΥΓΚΡΙΤΙΚΗ ΔΙΕΡΕΥΝΗΣΗ ΤΗΣ ΑΠΟΤΕΛΕΣΜΑΤΙΚΟΤΗΤΑΣ ΤΗΣ ΧΡΗΣΗΣ ΤΡΑΧΗΛΙΚΟΥ ΠΕΣΣΟΥ, ΤΗΣ ΔΙΕΝΕΡΓΕΙΑΣ ΤΡΑΧΗΛΙΚΗΣ ΠΕΡΙΔΕΣΗΣ ΚΑΙ ΤΗΣ ΑΝΑΜΟΝΗΣ ΧΩΡΙΣ ΕΝΕΡΓΗ ΠΑΡΕΜΒΑΣΗ ΩΣ ΠΡΟΣ ΤΗΝ ΠΡΟΛΗΨΗ ΤΟΥ ΠΡΩΩΡΟΥ ΤΟΚΕΤΟΥ ΣΕ ΚΥΗΣΕΙΣ ΔΙΔΥΜΩΝ

Χρ. Παγκάκη, Ε. Οικονόμου, Π.Τσικούρας, Ν.Τσικούρας, Ν. Κουτλάκη, Α. Γερεντέ

Πανεπιστημιακή Μ-Γ Κλινική Δ.Π.Θ. - Π.Γ.Ν. Αλεξανδρούπολης

**Σκοπός Εργασίας:** Η διερεύνηση της συσχέτισης μεταξύ των στρατηγικών διαχείρισης της βράχυνσης του τραχήλου της μήτρας — ήτοι της τοποθέτησης τραχηλικού πεσσού, της εφαρμογής τραχηλικής περιίδεσης και της συντηρητικής αντιμετώπισης — και της ηλικίας κύησης κατά τον τοκετό σε δίδυμες κυήσεις, καθώς και η εκτίμηση της προγνωστικής αξίας των χαρακτηριστικών του τραχήλου ως προς την εμφάνιση πρόωρου τοκετού σε δίδυμα.

**Υλικά και Μέθοδος:** Διενεργήθηκε αναδρομική μελέτη σειράς, στην οποία συμπεριλήφθηκαν 120 δίδυμες κυήσεις που παρακολούθηθηκαν στην Πανεπιστημιακή Μαιευτική Κλινική του Νοσοκομείου Αλεξανδρούπολης κατά την περίοδο 2019–2024. Κυήσεις με θετικές μικροβιολογικές καλλιέργειες από τον κόλπο ή τον τράχηλο της μήτρας, καθώς και εκείνες με παθολογικά ευρήματα στην κυτταρολογική εξέταση του τραχήλου, αποκλείστηκαν από τη μελέτη.

**Αποτελέσματα:** 26 από τις 120 δίδυμες κυήσεις (21,6%) κατέληξαν σε τοκετό πριν από τις 33 εβδομάδες κύησης. Η τοποθέτηση τραχηλικού πεσσού συσχετίστηκε με τοκετό σε μεγαλύτερη εβδομάδα κύησης σε σύγκριση με την τραχηλική περιίδεση ή τη συντηρητική αντιμετώπιση. Στο πλαίσιο πολυπαραγοντικής ανάλυσης παλινδρόμησης, η χρήση πεσσού συσχετίστηκε με σημαντικά μειωμένο κίνδυνο πρώιμου πρόωρου τοκετού σε σύγκριση με την τραχηλική περιίδεση (HR = 0.088, 95% CI: 0.035–0.220;  $p < 0.001$ ).

**Συμπεράσματα:** Στην παρούσα αναδρομική μελέτη σειράς η τοποθέτηση τραχηλικού πεσσού σε δίδυμες κυήσεις συσχετίστηκε με μειωμένο κίνδυνο πρόωρου τοκετού έναντι της τραχηλικής περιίδεσης και της συντηρητικής διαχείρισης.



ΕΛΛΗΝΙΚΗ ΕΤΑΙΡΕΙΑ  
ΕΜΒΡΥΟΜΗΤΡΙΚΗΣ  
ΙΑΤΡΙΚΗΣ

ΥΒΡΙΔΙΚΟ

14<sup>ο</sup>

24-26  
ΑΠΡΙΛΙΟΥ

ΕΜΒΡΥΟΜΗΤΡΙΚΗΣ ΙΑΤΡΙΚΗΣ

2026

HOTEL KAZARMA  
ΛΙΜΝΗ ΠΛΑΣΤΗΡΑ

EP-62

## ΠΡΩΡΟΣ ΤΟΚΕΤΟΣ ΚΑΙ ΕΜΦΑΝΙΣΗ ΣΥΜΠΤΩΜΑΤΩΝ ΔΙΑΤΑΡΑΧΗΣ ΕΛΛΕΙΜΜΑΤΙΚΗΣ ΠΡΟΣΟΧΗΣ ΚΑΙ ΥΠΕΡΚΙΝΗΤΙΚΟΤΗΤΑΣ(ΔΕΠΥ): ΜΙΑ ΑΝΑΣΚΟΠΗΣΗ ΠΡΟΣΦΑΤΩΝ ΔΕΔΟΜΕΝΩΝ

Π. Παπανικολόπουλος<sup>1</sup>, Σ. Παπανικολοπούλου<sup>2</sup>, Α. Γερεντέ<sup>3</sup>

1. Κέντρο Υγείας Λατσιών, Λευκωσία, Κύπρος

2. Α΄ Μαιευτική-Γυναικολογική Κλινική Αριστοτέλειου Πανεπιστημίου Θεσσαλονίκης, Νοσοκομείο Παπαγεωργίου, Θεσσαλονίκη, Ελλάδα

3. Πανεπιστημιακή Μ-Γ Κλινική Δ.Π.Θ. - Π.Γ.Ν. Αλεξανδρούπολης

**Σκοπός:** Ο πρόωρος τοκετός εξακολουθεί να αποτελεί αιτία σοβαρότατης παθολογίας της νευροανάπτυξης. Η διαταραχή ελλειμματικής προσοχής-υπερκινητικότητας (ΔΕΠΥ) επηρεάζει ολοένα και περισσότερα παιδιά. Υπάρχουν ενδείξεις ότι όλες οι υποκατηγορίες πρόωρου τοκετού σχετίζονται με την εμφάνιση ΔΕΠΥ. Η παρούσα εργασία εξετάζει τα ευρήματα των τελευταίων δύο ετών σχετικά με αυτή τη συσχέτιση.

**Υλικά και Μέθοδοι:** Έγινε αναζήτηση στο PubMed σχετικών άρθρων, δημοσιευμένων στα αγγλικά μεταξύ Ιανουαρίου 2024 και Νοεμβρίου 2025. Χρησιμοποιήθηκαν συνδυασμοί λέξεων-κλειδιών των λέξεων "πρόωρος τοκετός", "προωρότητα", "διαταραχή ελλειμματικής προσοχής", "διαταραχές προσοχής", "ΔΕΠΥ", "πρόωρος" και "διαταραχή ελλειμματικής προσοχής-υπερκινητικότητας". Συνολικά επιλέχθηκαν 28 άρθρα.

**Αποτελέσματα:** Ο πρόωρος τοκετός οδηγεί σε υψηλότερο κίνδυνο για ΔΕΠΥ, ενώ οι πολύ πρόωροι τοκετοί χαρακτηρίζονται από μέγιστο σχετικό κίνδυνο. Επιπλέον, συνήθη προβλήματα που αντιμετωπίζουν τα πρόωρα βρέφη σχετίζονται με την παρουσία ΔΕΠΥ. Φαίνεται ότι η χρήση φαρμάκων για ΔΕΠΥ από τη μητέρα κατά τη διάρκεια της εγκυμοσύνης οδηγεί συχνότερα σε πρόωρο τοκετό, ενώ ερευνάται ο ρόλος άλλων ψυχοτρόπων φαρμάκων κατά τη διάρκεια της εγκυμοσύνης. Διάφορες νευροαναπτυξιακές διαταραχές σχετίζονται επίσης με τον πρόωρο τοκετό. Η χρήση γλυκοκορτικοειδών από τη μητέρα για πρόωρη ωρίμανση των εμβρυϊκών πνευμόνων οδηγεί σε υψηλότερο κίνδυνο ΔΕΠΥ. Ωστόσο, η εμφάνιση της ΔΕΠΥ διαμορφώνεται από ένα ευρύ φάσμα κοινωνικών, οικογενειακών και βιολογικών παραγόντων.

**Συμπεράσματα:** Η προωρότητα αποτελεί σημαντικό παράγοντα κινδύνου για την ανάπτυξη συμπτωμάτων ΔΕΠΥ στα παιδιά. Ωστόσο, πολλοί βιολογικοί, περιβαλλοντικοί και ψυχοκοινωνικοί παράγοντες, όπως η νευροαναπτυξιακή ευαλωτότητα, οι περιγεννητικές επιπλοκές, η μητρική υγεία και οι δυσμενείς ψυχοκοινωνικοί παράγοντες, λειτουργούν ως ρυθμιστές αυτής της σχέσης. Η έρευνα και η κατανόηση αυτών των συσχετίσεων θα βοηθήσει στην εφαρμογή προληπτικών μέτρων σε παιδιά που διατρέχουν αυξημένο κίνδυνο ανάπτυξης ΔΕΠΥ.



ΕΛΛΗΝΙΚΗ ΕΤΑΙΡΕΙΑ  
ΕΜΒΡΥΟΜΗΤΡΙΚΗΣ  
ΙΑΤΡΙΚΗΣ

ΥΒΡΙΔΙΚΟ

14<sup>ο</sup>

24-26  
ΑΠΡΙΛΙΟΥ

ΕΜΒΡΥΟΜΗΤΡΙΚΗΣ ΙΑΤΡΙΚΗΣ

2026

HOTEL KAZARMA  
ΛΙΜΝΗ ΠΛΑΣΤΗΡΑ

EP-63

## ΕΠΙΛΟΓΗ ΚΑΙ ΑΠΟΤΕΛΕΣΜΑΤΙΚΟΤΗΤΑ ΔΙΑΦΟΡΕΤΙΚΩΝ ΜΕΘΟΔΩΝ ΕΠΕΙΓΟΥΣΑΣ ΑΝΤΙΣΥΛΛΗΨΗΣ ΣΕ ΕΦΗΒΕΣ ΚΑΙ ΝΕΑΡΕΣ ΓΥΝΑΙΚΕΣ ΣΤΗΝ ΠΑΝΕΠΙΣΤΗΜΙΑΚΗ ΜΑΙΕΥΤΙΚΗ ΚΛΙΝΙΚΗ ΤΟΥ ΝΟΣΟΚΟΜΕΙΟΥ ΑΛΕΞΑΝΔΡΟΥΠΟΛΗΣ: ΜΙΑ ΣΥΓΧΡΟΝΙΚΗ ΜΕΛΕΤΗ

Ε. Οικονόμου, Π.Τσικούρας, Ν.Τσικούρας, Ν. Κουτλάκη, Α. Γερεντέ

Πανεπιστημιακή Μ-Γ Κλινική Δ.Π.Θ. - Π.Γ.Ν. Αλεξανδρούπολης

**Σκοπός εργασίας:** Η αξιολόγηση της χρήσης και της αποτελεσματικότητας διαφορετικών μεθόδων επείγουσας αντισύλληψης — λεβονοργεστρέλη, οξική ουλιπριστάλη και ενδομήτριο σπείραμα — καθώς και η ταυτοποίηση παραγόντων που επηρεάζουν την επιλογή τους και τον χρόνο εφαρμογής τους.

**Υλικά και μέθοδος:** Συλλέχθηκαν δεδομένα από 240 γυναίκες που επισκέφθηκαν το Τμήμα Οικογενειακού Προγραμματισμού, χρησιμοποιώντας ένα δομημένο ερωτηματολόγιο. Το ερωτηματολόγιο περιελάμβανε στοιχεία σχετικά με τα δημογραφικά χαρακτηριστικά, τις θρησκευτικές πεποιθήσεις, το ιατρικό ιστορικό, παράγοντες τρόπου ζωής, χρήση αντισύλληψης και τυχόν ανεπιθύμητες ενέργειες, προηγούμενη χρήση επείγουσας αντισύλληψης, την επιλεγμένη μέθοδο και τους λόγους αναζήτησης επείγουσας αντισύλληψης.

**Αποτελέσματα:** Οι Χριστιανές ήταν πιθανότερο να χρησιμοποιήσουν επείγουσα αντισύλληψη λόγω παραλείψεων στην τακτική αντισυλληπτική αγωγή (20,9% έναντι 6,7%,  $p = 0,004$ ) ή αποτυχίας λήψης χαπιού μόνο με προγεστερόνη (19,1% έναντι 3,3%,  $p = 0,001$ ). Η λεβονοργεστρέλη ήταν η πιο χρησιμοποιούμενη μέθοδος και στις δύο ομάδες (48,9% των Χριστιανών έναντι 60% των Μουσουλμάνων,  $p = 0,132$ ), ακολουθούμενη από την οξική ουλιπριστάλη (30,9% έναντι 40%,  $p = 0,180$ ). Το 18,5% των Χριστιανών χρησιμοποίησαν ενδομήτριο σπείραμα για επείγουσα αντισύλληψη, ενώ καμία Μουσουλμάνα συμμετέχουσα δεν ανέφερε χρήση ( $p < 0,001$ ).

**Συμπεράσματα:** Οι κοινωνικοδημογραφικοί παράγοντες επηρεάζουν τόσο την επιλογή της μεθόδου αντισύλληψης όσο και την ανάγκη χρήσης της. Παρεμβάσεις που στοχεύουν στη βελτίωση της εκπαίδευσης σχετικά με τη σεξουαλική υγεία, στην αντιμετώπιση ζητημάτων που σχετίζονται με τον σύντροφο και στην προώθηση έγκαιρης πρόσβασης στις μεθόδους επείγουσας αντισύλληψης θα μπορούσαν να βελτιώσουν τα αποτελέσματα.



ΕΛΛΗΝΙΚΗ ΕΤΑΙΡΕΙΑ  
ΕΜΒΡΥΟΜΗΤΡΙΚΗΣ  
ΙΑΤΡΙΚΗΣ

ΥΒΡΙΔΙΚΟ

14<sup>ο</sup>

24-26  
ΑΠΡΙΛΙΟΥ

ΕΜΒΡΥΟΜΗΤΡΙΚΗΣ ΙΑΤΡΙΚΗΣ

2026

HOTEL KAZARMA  
ΛΙΜΝΗ ΠΛΑΣΤΗΡΑ

EP-64

## ΔΙΔΥΜΟΣ ΚΥΗΣΗ ΜΕ ΤΑΥΤΟΧΡΟΝΗ ΠΑΡΟΥΣΙΑ ΦΥΣΙΟΛΟΓΙΚΟΥ ΕΜΒΡΥΟΥ ΚΑΙ ΠΛΗΡΟΥΣ ΜΥΛΗΣ ΚΥΗΣΗΣ: ΠΑΡΟΥΣΙΑΣΗ ΠΕΡΙΣΤΑΤΙΚΟΥ

Καργάκου Μ., Παπαμχαήλ Μ., Κόκκαλη Κ., Λουκά Ν., Σταματόπουλος Γ., Κονδυλιός Α., Παρθένης Χ.  
Γ.Ν.Μ. «ΕΛΕΝΑ ΒΕΝΙΖΕΛΟΥ»

**ΕΙΣΑΓΩΓΗ - ΣΤΟΧΟΣ:** Η δίδυμος κύηση με ταυτόχρονη παρουσία φυσιολογικού εμβρύου και πλήρους μύλης κύησης εμπίπτει στο πλαίσιο της τροφοβλαστικής νόσου της κύησης. Επιδημιολογικά, εμφανίζεται περίπου σε 1/22,000–1/100,000 κυήσεις. Η διάγνωση τίθεται κυρίως υπερηχογραφικά με την εικόνα «χιονοστιβάδας» και «τσαμπί από σταφύλια». Στόχος είναι η παρουσίαση ενός ενδιαφέροντος περιστατικού διδύμου κύησης με ταυτόχρονη παρουσία φυσιολογικού εμβρύου και πλήρους μύλης κύησης.

**ΠΑΡΟΥΣΙΑΣΗ ΠΕΡΙΣΤΑΤΙΚΟΥ:** Πρωτότοκος (G1P0), 36 ετών, στις 9 εβδομάδες κύησης παρουσιάστηκε με κολπική αιμόρροια στα ΤΕΠ του νοσοκομείου μας. Κατά τον υπερηχογραφικό έλεγχο απεικονίστηκε θετική καρδιακή λειτουργία και το κεφαλουραίο μήκος του εμβρύου αντιστοιχούσε στην ηλικία κύησης. Ταυτόχρονα απεικονίστηκε ευμέγεθες μόρφωμα εντός της ενδομήτριας κοιλότητας, δίπλα από το έμβρυο. Στη διαφορική διάγνωση συμπεριλήφθηκε το υποχοριονικό αιμάτωμα, λειομύωμα μήτρας με ερυθρά εκφύλιση, η μερική μύλη κύηση και η δίδυμος κύηση με ταυτόχρονη παρουσία φυσιολογικού εμβρύου και πλήρους μύλης κύησης. Λόγω της κλινικής υποψίας, εστάλη β-χοριακή γοναδοτροπίνη (β-hcg) όπου ήταν 744.458,4 mIU/ml, επιβεβαιώνοντας τη διάγνωση της τροφοβλαστικής νόσου της κύησης. Εξηγήθηκαν στο ζευγάρι οι πιθανοί κίνδυνοι και αποφασίστηκε από κοινού ο τερματισμός της κύησης. Η ιστολογική εξέταση έδωσε τη διάγνωση της δίδυμου κύησης με ταυτόχρονη παρουσία φυσιολογικού εμβρύου και πλήρους μύλης κύησης. Η ασθενής εξήλθε από το νοσοκομείο τη δεύτερη μετεγχειρητική μέρα, αιμοδυναμικά σταθερή. Η β-hcg ήταν μη-ανιχνεύσιμη 6 εβδομάδες μετά τον τερματισμό της κύησης.

**ΑΠΟΤΕΛΕΣΜΑΤΑ:** Στις σπάνιες περιπτώσεις που αποφασίζεται η συνέχιση της εγκυμοσύνης, παρουσιάζονται με αυξημένη συχνότητα επιπλοκές όπως υποτροπιάζουσα κολπική αιμόρροια, θυρεοτοξίκωση, προεκλάμψια πρώιμης έναρξης, υπερέμεση κύησης και τέλος πρόωρος τοκετός λόγω των παραπάνω επιπλοκών. Επίσης, αυξάνονται οι πιθανότητες αυτόματης αποβολής και ενδομήτριου θανάτου. Αρκετές βιβλιογραφικές αναφορές δηλώνουν ότι ο κίνδυνος τροφοβλαστικής νεοπλασίας ή εμμένουσας τροφοβλαστικής νόσου δεν αυξάνονται με την συντηρητική αντιμετώπιση και τη συνέχιση της κύησης.

**ΣΥΜΠΕΡΑΣΜΑΤΑ:** Η διαχείριση των περιστατικών αυτών πρέπει να είναι εξατομικευμένη. Σε επιλεγμένες περιπτώσεις όπου οι γονείς είναι πλήρως ενημερωμένοι για τις πιθανές επιπλοκές και η μητέρα σταθερή, η κύηση μπορεί να συνεχιστεί με εξαιρετικά στενή παρακολούθηση. Παρόλα αυτά, στις περισσότερες περιπτώσεις απαιτείται διακοπή κύησης λόγω επιπλοκών. Απαραίτητη είναι η παρακολούθηση των επιπέδων β-hcg για τον αποκλεισμό εμμένουσας νόσου.



ΕΛΛΗΝΙΚΗ ΕΤΑΙΡΕΙΑ  
ΕΜΒΡΥΟΜΗΤΡΙΚΗΣ  
ΙΑΤΡΙΚΗΣ

ΥΒΡΙΔΙΚΟ



24-26  
ΑΠΡΙΛΙΟΥ

ΕΜΒΡΥΟΜΗΤΡΙΚΗΣ ΙΑΤΡΙΚΗΣ

2026

HOTEL KAZARMA  
ΛΙΜΝΗ ΠΛΑΣΤΗΡΑ

EP-65

## ΑΝΑΣΚΟΠΗΣΗ ΤΗΣ ΒΙΒΛΙΟΓΡΑΦΙΑΣ ΣΧΕΤΙΚΑ ΜΕ ΤΗΝ ΠΑΡΕΝΘΕΤΗ ΜΗΤΡΟΤΗΤΑ, ΤΙΣ ΑΝΟΣΟΛΟΓΙΚΕΣ ΔΙΑΤΑΡΑΧΕΣ ΤΗΣ ΠΛΑΚΟΥΝΤΟΠΟΙΗΣΗΣ ΚΑΙ ΤΙΣ ΔΥΣΜΕΝΕΙΣ ΠΕΡΙΓΕΝΝΗΤΙΚΕΣ ΕΚΒΑΣΕΙΣ

Χαφούζ Μεμέτ Α., Οικονόμου Ε., Κουτλάκη Ν., Γερεντέ Α.  
Πανεπιστημιακή Μ/Γ Κλινική ΔΠΘ ΠΓΝ Αλεξανδρούπολης

**Εισαγωγή:** Η φυσιολογική πλακουντοποίηση είναι απαραίτητη για την ομαλή εξέλιξη της κύησης και αποτελεί μία πολύπλοκη, αυστηρά ρυθμιζόμενη διαδικασία. Διαταραχές σε αυτή συνδέονται με σοβαρές επιπλοκές, όπως η προεκλαμψία, ο περιορισμός της ενδομήτριας ανάπτυξης και οι καθ' έξιν αποβολές. Κεντρικό ρόλο στην παθογένεση των καταστάσεων αυτών διαδραματίζει το μητρικό ανοσοποιητικό σύστημα, ιδιαίτερα μέσω της αλληλεπίδρασης των κυττάρων φυσικών φονικών του ενδομητρίου με τα τροφοβλαστικά κύτταρα.

**Σκοπός:** Σκοπός της παρούσας ανασκόπησης είναι η αποτίμηση των σύγχρονων βιβλιογραφικών δεδομένων αναφορικά με τον ρόλο του ανοσοποιητικού συστήματος στη διαδικασία της πλακουντοποίησης. Επιπλέον, εξετάζεται η συμβολή των τεχνικών υποβοηθούμενης αναπαραγωγής στην εμφάνιση δυσμενών μαιευτικών εκβάσεων, καθώς και η πιθανή επίδραση της παρενθετής μητρότητας ως εναλλακτικής αναπαραγωγικής επιλογής σε ειδικές κατηγορίες ασθενών.

**Υλικά και Μέθοδοι:** Πραγματοποιήθηκε συστηματική ανασκόπηση της βιβλιογραφίας για τη διερεύνηση της σχέσης μεταξύ μεθόδων αντιμετώπισης της υπογονιμότητας και διαταραχών της πλακουντοποίησης, με έμφαση στους ανοσογενετικούς μηχανισμούς και την αλληλεπίδραση KIR-HLA-C.

**Αποτελέσματα:** Οι τεχνικές υποβοηθούμενης αναπαραγωγής σχετίζονται με αυξημένο κίνδυνο διαταραχών στη μορφολογία και λειτουργία του πλακούντα. Η αλληλεπίδραση KIR-HLA-C διαδραματίζει σημαντικό ρόλο στη διείσδυση της τροφοβλάστης και στη διαμόρφωση της μητροπλακουντιακής μονάδας. Παράλληλα, η κύηση μέσω παρένθετης μητέρας φαίνεται να βελτιώνει τα περιγεννητικά αποτελέσματα σε υψηλού κινδύνου περιπτώσεις.

**Συμπεράσματα:** Το μητρικό ανοσοποιητικό σύστημα αποτελεί βασικό ρυθμιστή της πλακουντοποίησης και της έκβασης της κύησης. Η κατανόηση των ανοσολογικών και ανοσογενετικών μηχανισμών της μητροπλακουντιακής αλληλεπίδρασης είναι κρίσιμη για την ερμηνεία των επιπλοκών της κύησης.